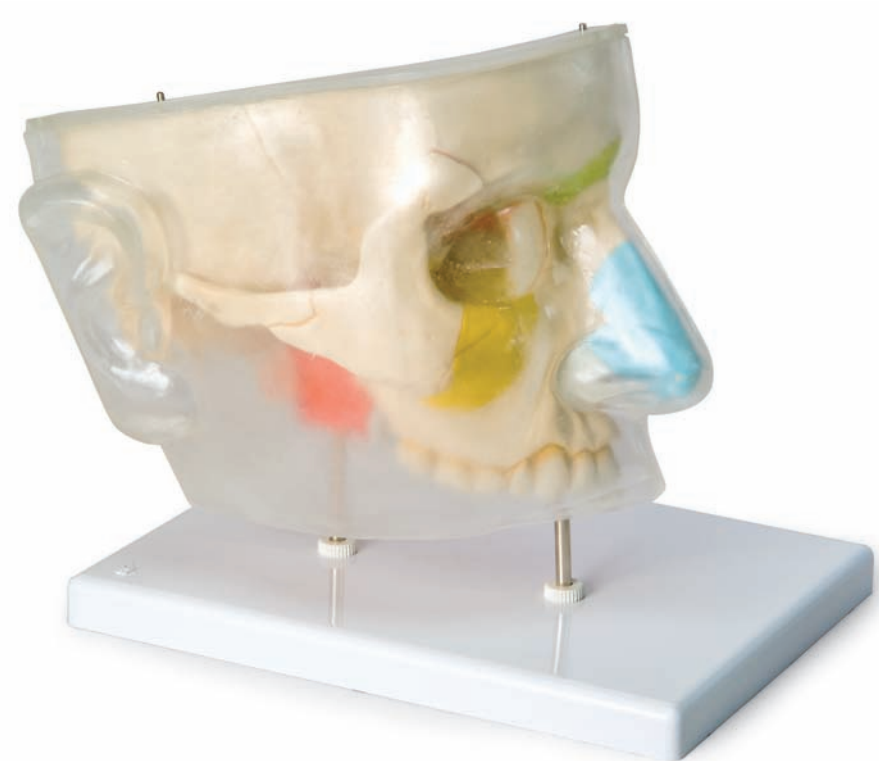



*...going one step further*



**E20**

- 1 Os temporale
- 2 Os sphenoidale
- 3 Os frontale
- 4 Sinus frontalis (locus)
- 5 Os nasale
- 6 Labyrinthus ethmoidales (locus)
- 7 Os lacrimale
- 8 Cartilago nasi lateralis
- 9 Cartilago alaris major
- 10 Sinus maxillaris (locus)
- 11 Maxilla
- 12 Os zygomaticum
- 13 Arcus zygomaticus
- 14 M. constrictor pharyngis superior
- 15 M. levator veli palatini
- 16 M. tensor veli palatini
- 17 Sinus sphenoidalis (locus)
- 18 Sinus maxillaris
- 19 Sinus frontalis
- 20 Nn. olfactorii (Fila olfactoria)
- 21 Bulbus olfactorius
- 22 Tractus olfactorius
- 23 Apertura cellula ethmoidalis posterior
- 24 Cellula ethmoidalis posterior
- 25 Sinus sphenoidalis
- 26 Rr. nasales posteriores superiores laterales
- 27 N. palatinus major
- 28 R. nasalis posterior inferior
- 29 Concha nasalis inferior
- 30 Concha nasalis media
- 31 R. nasalis internus
- 32 Ostium canalis nasolacrimalis
- 33 Apertura sinus maxillaris
- 34 Hiatus semilunaris
- 35 Ostium canalis nasofrontalis
- 36 Cellulae ethmoidales anteriores et mediae
- 37 Apertura sinus frontalis



# Nose with nasal sinuses, 5-part

This 1.5 life-sized model displays the structure of the nose with the nasal sinuses within a right upper face half.

The color-coded bone allows an external identification of the location of the nasal sinuses by taking a lateral view through the transparent skin cover. Removing the cheek bone (zygomatic bone) will reveal a view into the right maxillary sinus. In addition, the right nasal sinus, which is lined with mucosa, has been opened by a midline incision and its nasal conchae can be removed. The mucous membranes have been partially excised to reveal the olfactory nerves, the nerve supply of the lateral sinus wall, the nasal conchae and the roof of mouth.

- 1 Temporal bone
- 2 Sphenoid
- 3 Frontal bone
- 4 Location of Frontal sinus
- 5 Nasal bone
- 6 Location of ethmoidal labyrinth
- 7 Lacrimal bone
- 8 Lateral cartilage of nose
- 9 Major alar cartilage
- 10 Location of maxillary sinus
- 11 Maxilla
- 12 Zygomatic bone
- 13 Zygomatic arch
- 14 Superior constrictor
- 15 Levator veli palatini
- 16 Tensor veli palatini
- 17 Location of sphenoid sinus
- 18 Maxillary sinus
- 19 Frontal sinus
- 20 Olfactory nerves
- 21 Olfactory bulb
- 22 Olfactory tract
- 23 Opening of posterior ethmoidal cell
- 24 Posterior ethmoidal cell
- 25 Sphenoidal sinus
- 26 Posterior superior lateral nasal branches
- 27 Greater palatine nerve
- 28 Posterior inferior nasal nerve
- 29 Inferior nasal concha
- 30 Middle nasal concha
- 31 Internal nasal branch
- 32 Orifice of nasolacrimal canal
- 33 Opening of maxillary sinus
- 34 Hiatus semilunaris
- 35 Orifice of nasofrontal canal
- 36 Anterior and middle ethmoidal cells
- 37 Opening of frontal sinus



# Nase mit Nasennebenhöhlen, 5-teilig

Deutsch

Das 1,5-fach vergrößerte Modell zeigt anschaulich den Aufbau der Nase mit den Nasennebenhöhlen innerhalb einer rechten oberen Gesichtshälfte.

Die Lage der Nasennebenhöhlen ist durch farbliche Markierung des Knochens von außen schon bei seitlicher Aufsicht, durch die aufgesetzte, transparente Haut, erkennbar. Nach der Abnahme des Jochbogens wird ein Blick in die rechte Kieferhöhle gewährt. Zudem ist durch einen Medianschnitt die mit Schleimhaut bedeckte rechte Nasenhöhle eröffnet, deren Nasenmuscheln abnehmbar sind. Durch die teilweise entfernte Schleimhaut werden die Riechnerven, die Nervenversorgung der Seitenwand der Nasenhöhle, der Nasenmuscheln und auch des Gaumens sichtbar.

- 1 Schläfenbein
- 2 Keilbein
- 3 Stirnbein
- 4 Lage der Stirnhöhle
- 5 Nasenbein
- 6 Lage der Siebbeinzellen
- 7 Tränenbein
- 8 Seitlicher Nasenknorpel
- 9 Nasenspitzenknorpel
- 10 Lage der Kieferhöhle
- 11 Oberkiefer
- 12 Jochbein
- 13 Jochbogen
- 14 Oberer Schlundmuskel
- 15 Gaumensegelheber
- 16 Gaumensegelspanner
- 17 Lage der Keilbeinhöhle
- 18 Kieferhöhle
- 19 Stirnhöhle
- 20 Riechnerven
- 21 Riechkolben
- 22 Riechbahn
- 23 Öffnung der hinteren Siebbeinzelle
- 24 Hintere Siebbeinzelle
- 25 Keilbeinhöhle
- 26 Rr. nasales posteriores superiores laterales
- 27 Großer Gaumennerv
- 28 R. nasalis posterior inferior
- 29 Untere Nasenmuschel
- 30 Mittlere Nasenmuschel
- 31 R. nasalis internus
- 32 Mündung des Tränen-Nasen-Ganges
- 33 Öffnung der Kieferhöhle
- 34 Halbmondförmiger Spalt
- 35 Mündung des Stirnhöhlen-Nasen-Ganges
- 36 Vordere und mittlere Siebbeinzellen
- 37 Öffnung der Stirnhöhle



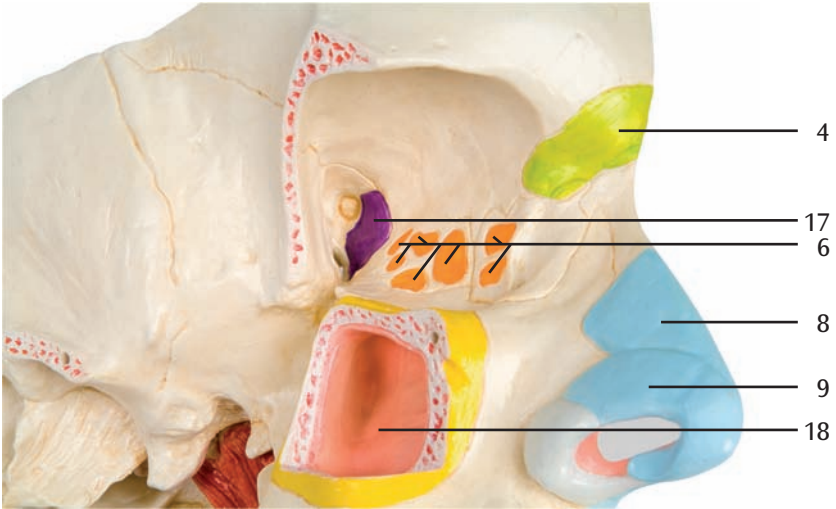
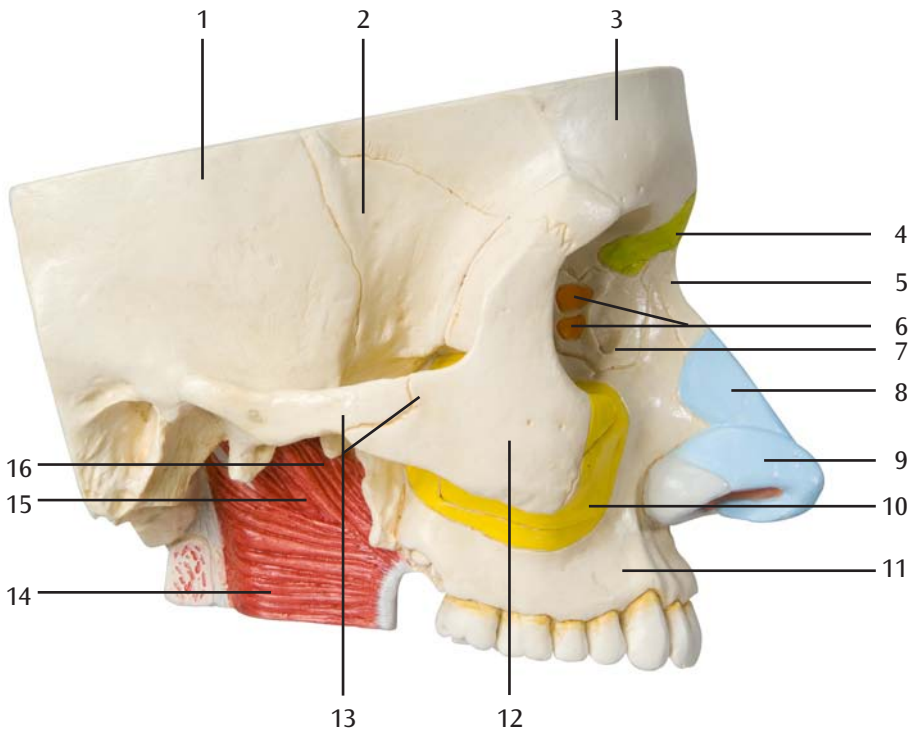
# Nariz con fosas nasales, de 5 piezas

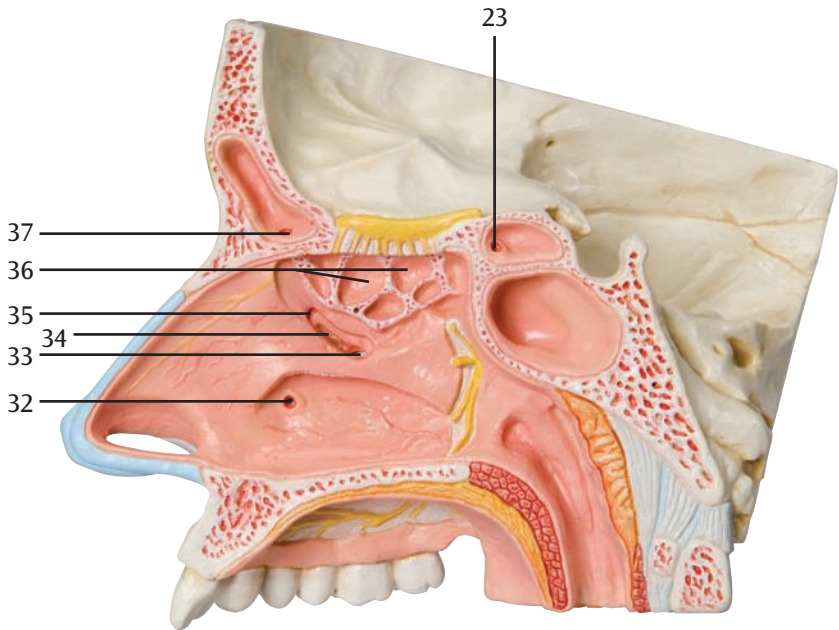
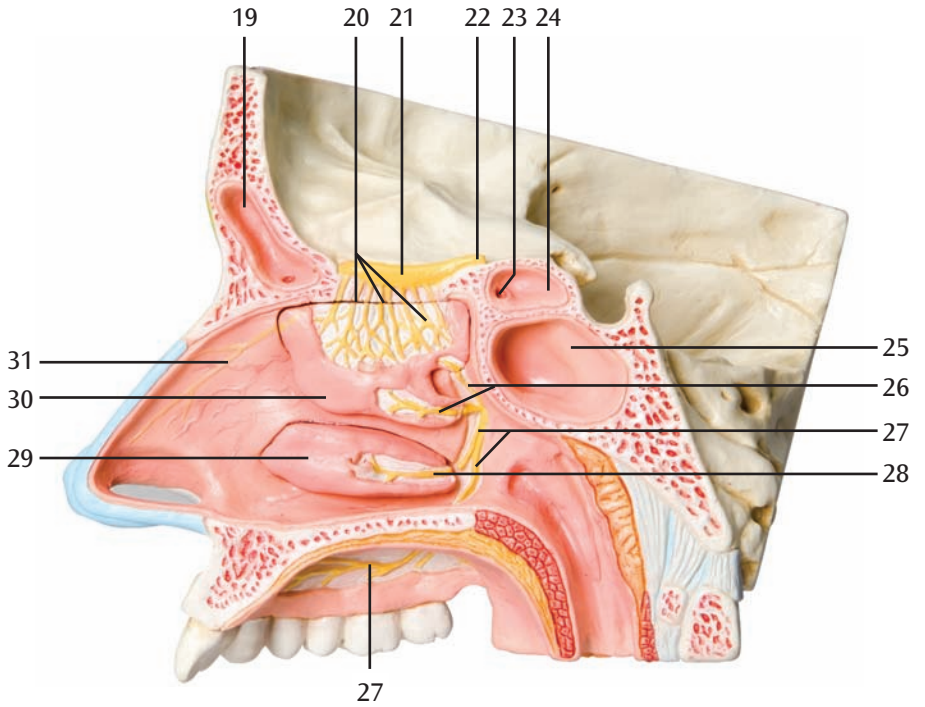
Este modelo, ampliado 1,5 veces de tamaño, muestra ilustrativamente la estructura de la nariz con las fosas nasales, dentro de la mitad superior derecha de un rostro.

A través de la piel transparente, se reconoce el seno frontal desde el exterior, incluso si se observa lateralmente, gracias al color con que se resalta el hueso. Si se retira el arco cigomático se puede observar el interior del seno maxilar derecho. Por otra parte, la fosa nasal derecha, recubierta de mucosa, se encuentra abierta gracias a un corte central, y sus cornetes nasales son extraíbles. A través de la mucosa, parcialmente retirada, se vuelven visibles los nervios olfativos, la red nerviosa de la pared lateral de las fosas nasales, los cornetes nasales y también el paladar.

- 1 Hueso temporal
- 2 Hueso esfenoides
- 3 Hueso frontal
- 4 Seno frontal
- 5 Hueso nasal
- 6 Laberinto etmoidal (seno etmoidal)
- 7 Hueso lacrimal
- 8 Cartílago nasal lateral
- 9 Cartílago alar mayor
- 10 Seno maxilar
- 11 Maxilar
- 12 Hueso cigomático
- 13 Arco cigomático
- 14 M. constrictor superior de la faringe
- 15 M. elevador del velo del paladar
- 16 M. tensor del velo del paladar
- 17 Seno esfenoidal
- 18 Seno maxilar
- 19 Seno frontal
- 20 Ns. olfatorios
- 21 Bulbo olfatorio
- 22 Tracto olfatorio
- 23 Apertura de la célula etmoidal posterior
- 24 Célula etmoidal posterior
- 25 Seno esfenoidal
- 26 Ramas nasales posteriores superiores laterales
- 27 Nervio palatino mayor
- 28 Rama nasal posterior inferior
- 29 Cornete nasal inferior
- 30 Cornete nasal medio
- 31 Rama nasal interna
- 32 Desembocadura del conducto lacrimonasal
- 33 Orificio del seno maxilar
- 34 Hiato semilunar
- 35 Desembocadura del conducto nasofrontal
- 36 Células etmoidales anteriores y medias
- 37 Orificio del seno frontal







# Nez et sinus paranasaux, en 5 parties

Français

Ce modèle (agrandi 1,5 fois) offre une illustration parfaite de la structure du nez et de ses sinus paranasaux ; à l'intérieur de la moitié droite supérieure d'un visage.

Les repères externes en couleur sur l'os permettent d'identifier très facilement les sinus paranasaux, vus latéralement, à travers la peau transparente les recouvrant. Après avoir retiré l'arcade zygomatique, il sera possible d'examiner plus en détail le sinus maxillaire. La cavité nasale droite, recouverte d'une muqueuse, est en outre ouverte par une coupe médiane ; les cornets nasaux pourront être retirés. Les muqueuses ayant été partiellement retirées, il est donc possible de visualiser les nerfs olfactifs, l'alimentation des voies nerveuses de la paroi latérale de la cavité nasale, l'alimentation des voies nerveuses des cornets nasaux ainsi que du palais.

- 1 Os temporal
- 2 Os sphénoïde
- 3 Os frontal
- 4 Sinus frontal (locus)
- 5 Os nasal
- 6 Labyrinthe ethmoïdal (locus)
- 7 Os lacrymal
- 8 Cartilage de l'aile du nez
- 9 Cartilage de l'aile du nez
- 10 Sinus maxillaire (locus)
- 11 Maxilla
- 12 Os zygomatique
- 13 Arcade zygomatique
- 14 Muscle constricteur supérieur du pharynx
- 15 Muscle élévateur du voile du palais
- 16 Muscle tenseur du voile du palais
- 17 Sinus sphénoïdal (locus)
- 18 Sinus maxillaire
- 19 Sinus frontal
- 20 Nerfs olfactifs
- 21 Bulbe olfactif
- 22 Tractus olfactif
- 23 Ouverture du labyrinthe ethmoïdal postérieur
- 24 Labyrinthe ethmoïdal postérieur
- 25 Sinus sphénoïdal
- 26 Branches du nerf nasal postéro-externe
- 27 Nerf grand palatin
- 28 Branches du nerf nasal postéro-inférieur
- 29 Cornet nasal inférieur
- 30 Cornet nasal moyenne
- 31 Nerf nasal interne (branche du trijumeau)
- 32 Ostium du canal lacrymo-nasal osseux
- 33 Ouverture du sinus maxillaire
- 34 Hiatus semi-lunaire
- 35 Ostium du canal naso-frontal
- 36 Labyrinthe ethmoïdal antérieur et médian
- 37 Ouverture du sinus frontal





# Nariz com fossas nasais, em 5 partes

O modelo ampliado 1,5 vezes mostra ilustrativamente a estrutura do nariz e das fossas nasais no interior da parte direita da metade superior do rosto.

Graças às marcações coloridas, a localização das fossas nasais é reconhecível já em vista lateral de fora através da pele transparente colocada por cima. Após retirar o arco zigomático obtém-se a vista do seno maxilar direito. Além disso, a fossa nasal direita coberta pela mucosa, está aberta por um corte mediano, sendo as suas conchas nasais removíveis. Graças à mucosa parcialmente retirada, são visíveis os nervos olfativos, a enervação da parede lateral das fossas nasais, das narinas e do paladar.

- 1 Osso temporal
- 2 Osso esfenóide
- 3 Osso frontal
- 4 Seio frontal
- 5 Osso nasal
- 6 Seio etmoidal
- 7 Osso lacrimal
- 8 Cartilagem nasal lateral
- 9 Cartilagem alar maior
- 10 Seio maxilar
- 11 Maxilar
- 12 Osso zigomático
- 13 Arco zigomático
- 14 Músculo constritor superior da faringe
- 15 Músculo elevador do véu palatino
- 16 Músculo tensor do véu palatino
- 17 Seio esfenoidal
- 18 Seio maxilar
- 19 Seio frontal
- 20 Nervos olfatório
- 21 Bulbo olfatório
- 22 Trato olfatório
- 23 Abertura posterior da célula etmoidal
- 24 Célula etmoidal posterior
- 25 Seio esfenoidal
- 26 Ramos nasais posteriores superiores laterais
- 27 Grande nervo palatino
- 28 Ramo nasal posterior inferior
- 29 Concha nasal inferior
- 30 Concha nasal média
- 31 Ramo nasal interno
- 32 Abertura do conduto nasolacrimal
- 33 Abertura do seio maxilar
- 34 Hiato semilunar
- 35 Óstio do conduto nasofrontal
- 36 Célula etmoidal frontal e mediana
- 37 Óstio do conduto nasofrontal



# Naso con seni paranasali, 5 pezzi

Italiano

Il modello rappresenta la struttura del naso con i seni paranasali all'interno della parte superiore destra di un viso con un ingrandimento di 1,5 volte.

La posizione dei seni paranasali è riconoscibile dall'esterno in vista laterale attraverso la cute trasparente sovrapposta grazie ad una marcatura colorata dell'osso. Dopo la rimozione dell'arco zigomatico, è possibile dare uno sguardo direttamente al seno mascellare destro. Inoltre, attraverso una sezione mediana è possibile scorgere la cavità nasale destra coperta dalla mucosa e i relativi cornetti nasali rimovibili. La mucosa parzialmente estratta consente di vedere i nervi olfattori, l'innervazione della parete laterale delle cavità nasali, dei cornetti nasali ed anche del palato.

- 1 Osso temporale
- 2 Osso sfenoide
- 3 Osso frontale
- 4 Seno frontale
- 5 Osso nasale
- 6 Labirinto etmoidale
- 7 Osso lacrimale
- 8 Cartilagine nasale laterale
- 9 Cartilagine alare maggiore
- 10 Seno mascellare
- 11 Mascella
- 12 Osso zigomatico
- 13 Arco zigomatico
- 14 M. costrittore superiore della faringe
- 15 M. elevatore del velo palatino
- 16 M. tensore del velo palatino
- 17 Seno sfenoidale
- 18 Seno mascellare
- 19 Seno frontale
- 20 Nervi olfattori
- 21 Bulbo olfattorio
- 22 Tratto olfattivo
- 23 Apertura della cella etmoidale posteriore
- 24 Cella etmoidale posteriore
- 25 Seno sfenoidale
- 26 Ramo nasale posteriore superiore laterale
- 27 Nervo palatino maggiore
- 28 Ramo nasale posteriore inferiore
- 29 Cornetto nasale inferiore
- 30 Cornetto nasale media
- 31 Ramo nasale interno
- 32 Sbocco del canale nasolacrimale
- 33 Apertura del seno mascellare
- 34 lato semilunare
- 35 Sbocco del canale nasofrontale
- 36 Celle etmoidali anteriore e media
- 37 Apertura del seno frontale



# 鼻腔と副鼻腔の構造，5分解モデル

このモデルは 1.5 倍に拡大した顔の右半分から成り，鼻腔および副鼻腔の構造を再現しています。

副鼻腔上の骨は各部位ごとに色分けされており，取り外し可能な皮膚は透明なので，つけたまま副鼻腔の位置を確認することができます。また頬骨を取り外すと，右上顎洞を外側から観察することができます。正中断面からは粘膜に覆われた鼻腔と副鼻腔が観察でき，ここから見える鼻甲介は取り外しが可能です。粘膜は部分的に取り除かれており，嗅神経，鼻腔の外側壁および鼻甲介と口蓋の神経分布を見ることができます。

- 1 側頭骨
- 2 蝶形骨
- 3 前頭骨
- 4 前頭洞の位置を示す
- 5 鼻骨
- 6 篩骨迷路の位置を示す
- 7 涙骨
- 8 外側鼻軟骨
- 9 大鼻翼軟骨
- 10 上顎洞の位置を示す
- 11 上顎骨
- 12 頬骨
- 13 頬骨弓
- 14 上咽頭収縮筋
- 15 口蓋帆挙筋
- 16 口蓋帆張筋
- 17 蝶形骨洞
- 18 上顎洞
- 19 前頭洞
- 20 嗅神経
- 21 嗅球
- 22 嗅索
- 23 後篩骨蜂巢の開口
- 24 後篩骨蜂巢
- 25 蝶形骨洞
- 26 外側上後鼻枝
- 27 大口蓋神経
- 28 外側下後鼻枝
- 29 下鼻甲介
- 30 中鼻甲介
- 31 内鼻枝
- 32 鼻涙管の開口
- 33 上顎洞の開口
- 34 半月裂孔
- 35 鼻前頭洞管
- 36 前篩骨蜂巢、中篩骨蜂巢
- 37 前頭洞の開口





**3B SCIENTIFIC® PRODUCTS**

**3B Scientific GmbH**

Rudorffweg 8 • 21031 Hamburg • Germany

Tel.: + 49-40-73966-0 • Fax: + 49-40-73966-100

[www.3bscientific.com](http://www.3bscientific.com) • [3b@3bscientific.com](mailto:3b@3bscientific.com)

© Copyright 2006 for instruction manual and design of product:  
3B Scientific GmbH, Germany