



...going one step further



VA20

(1001237)

Latin

1	Os parietale	65	V. jugularis externa
2	Falx cerebri	66	Gl. thyroidea
3	Ventriculus lateralis	67	Costa
4	Plexus choroideus	68	Apex pulmonis
5	Ventriculus tertius	69	Nn. cervicales, rr. anteriores (Rr. ventrales)
6	M. temporalis	70	Trachea
7	N. opticus [Nervus cranialis II]	71	M. rhomboideus major
8	M. rectus medialis	72	M. infraspinatus
9	Bulbus oculi	73	M. subscapularis
10	Cellulae ethmoidales	74	V. azygos
11	Sinus durae matris	75	Humerus
12	Corpus callosum	76	A. axillaris
13	Telencephalon (Cerebrum)	77	V. axillaris
14	Os sphenoidale	78	Mm. intercostales
15	M. rectus lateralis	79	Pulmo
16	Corpus adiposum orbitae	80	V. cava superior
17	Tentorium cerebelli	81	M. pectoralis major
18	Ventriculus quartus	82	Sternum
19	Cerebellum	83	Scapula
20	Meatus acusticus externus	84	M. deltoideus
21	Mandibula, processus condylaris	85	Plexus brachialis
22	Septum nasi	86	M. pectoralis minor
23	Concha nasalis inferior	87	Aorta
24	Maxilla	88	M. latissimus dorsi
25	Palatum durum	89	M. triceps brachii
26	Labium superius	90	A. brachialis
27	Os occipitale	91	V. brachialis
28	A. basilaris	92	Cor, atrium sinistrum
29	A. carotis interna	93	Cor, atrium dextrum
30	M. longus capitis	94	A. coronaria dextra
31	M. pterygoideus lateralis	95	Cartilago costalis
32	Sinus maxillaris	96	M. serratus anterior
33	M. masseter	97	M. biceps brachii
34	A. facialis	98	A. coronaria sinistra
35	Os temporale, processus mastoideus	99	Cor, ventriculus sinister
36	Medulla oblongata (Bulbus)	100	Cor, ventriculus dexter
37	M. rectus capitis lateralis	101	A. et v. thoracia interna
38	Gl. parotidea	102	Hepar
39	Pharynx	103	V. cava inferior
40	Ramus mandibulae	104	Gaster
41	Lingua	105	V. portae hepatis
42	Dentes	106	Splen (Lien)
43	Falx cerebelli	107	Discus intervertebralis
44	A. vertebralis	108	Ren
45	V. jugularis interna	109	Vesica biliaris (Vesica fellea)
46	M. pterygoideus medialis	110	Intestinum tenue
47	Vertebra, processus spinosus	111	M. rectus abdominis
48	Vertebra, arcus	112	Ureter
49	Medulla spinalis	113	Pancreas
50	Vertebra, corpus	114	Intestinum crassum
51	M. constrictor pharyngis inferior	115	Os ilium (Ilium)
52	Cartilago arytenoidea	116	M. gluteus medius
53	Cartilago thyroidea	117	M. gluteus maximus
54	Cavitas laryngis	118	M. iliacus
55	M. trapezius	119	M. psoas major
56	Mm. dorsi proprii (M. erector spinae)	120	V. iliaca communis
57	M. levator scapulae	121	Mm. abdomines laterales
58	M. longus colli (M. longus cervicis)	122	A. iliaca communis
59	A. carotis communis	123	Cauda equina
60	M. sternocleidomastoideus	124	Os coccygis (Coccyx)
61	Platysma	125	Rectum
62	V. jugularis anterior	126	N. ischiadicus
63	Oesophagus	127	Os ischii (Ischium)
64	M. sternohyoideus	128	Femur (Os femoris)

- 129 M. tensor fasciae latae
- 130 M. rectus femoris
- 131 M. iliopsoas
- 132 M. sartorius
- 133 A. femoralis
- 134 V. femoralis
- 135 Funiculus spermaticus
- 136 Symphysis pubica
- 137 M. levator ani
- 138 Prostata
- 139 M. obturatorius internus
- 140 M. pectineus
- 141 Os pubis (Pubis)
- 142 Anus
- 143 M. semitendinosus
- 144 Urethra masculina
- 145 Mm. adductores
- 146 Mm. vasti
- 147 Corpora cavernosa penis



This is a model of a male torso of natural size divided into 15 horizontal slices cut at different levels. The individual slices can be moved out on a metal bar, and can be rotated along the sagittal axis to view the underside. On both the upper and lower sides of each slice the anatomical structures, such as bones, muscles, organs, blood vessels and nerves are shown as horizontal sections. The most important structures are listed on the following pages using current international nomenclature.

This transverse section MRI torso is especially suited to the interpretation and therefore more effective understanding of tomography images; particularly as they were developed using computer or MRI imaging (CT, MRT).

Total height with tripod: 1.20 m

weight: approx. 26 kg

1	Parietal bone	54	Laryngeal cavity
2	Cerebral falx	55	Trapezius
3	Lateral ventricle	56	Proper muscles of back (erector spinae)
4	Choroid plexus	57	Levator scapulae
5	Third ventricle	58	Longus colli
6	Temporal muscle	59	Common carotid artery
7	Optic nerve [cranial nerve II]	60	Sternocleidomastoid
8	Medial rectus	61	Platysma
9	Eyeball	62	Anterior jugular vein
10	Ethmoidal cells	63	Oesophagus (Gullet)
11	Dural venous sinus	64	Sternohyoid
12	Corpus callosum	65	External jugular vein
13	Telencephalon (cerebrum)	66	Thyroid gland
14	Sphenoid (sphenoidal bone)	67	Rib
15	Lateral rectus	68	Apex of lung
16	Retrobulbar fat (orbital fat body)	69	Cervical nerves, anterior rami (ventral rami)
17	Cerebellar tentorium	70	Trachea (Windpipe)
18	Fourth ventricle	71	Rhomboid major
19	Cerebellum	72	Infraspinatus
20	External acoustic meatus	73	Subscapularis
21	Mandible, condylar process	74	Azygos vein
22	Nasal septum	75	Humerus
23	Inferior nasal concha	76	Axillary artery
24	Maxilla	77	Axillary vein
25	Hard palate	78	Intercostal muscles
26	Upper lip	79	Lung
27	Occipital bone	80	Superior vena cava
28	Basilar artery	81	Pectoralis major
29	Internal carotid artery	82	Sternum
30	Longus capitis	83	Scapula
31	Lateral pterygoid	84	Deltoid
32	Maxillary sinus	85	Brachial plexus
33	Masseter	86	Pectoralis minor
34	Facial artery	87	Aorta
35	Temporal bone, mastoid process	88	Latissimus dorsi
36	Medulla oblongata (bulb)	89	Triceps brachii
37	Rectus capitis lateralis	90	Brachial artery
38	Parotid gland	91	Brachial vein
39	Pharynx	92	Heart, left atrium
40	Ramus of mandible	93	Heart, right atrium
41	Tongue	94	Right coronary artery
42	Teeth	95	Costal cartilage
43	Cerebellar falx	96	Serratus anterior
44	Vertebral artery	97	Biceps brachii
45	Internal jugular vein	98	Left coronary artery
46	Medial pterygoid	99	Heart, left ventricle
47	Vertebra, spinous process	100	Heart, right ventricle
48	Vertebra, arch	101	Internal thoracic artery and vein
49	Spinal cord	102	Liver
50	Vertebra, body	103	Inferior vena cava
51	Inferior constrictor	104	Stomach
52	Arytenoid cartilage	105	Hepatic portal vein
53	Thyroid cartilage	106	Spleen

Disc-Torso Model

English

- 107 Intervertebral disc
- 108 Kidney
- 109 Gallbladder
- 110 Small intestine
- 111 Rectus abdominis
- 112 Ureter
- 113 Pancreas
- 114 Large intestine
- 115 Ilium
- 116 Gluteus medius
- 117 Gluteus maximus
- 118 Iliacus
- 119 Psoas major
- 120 Common iliac vein
- 121 Lateral abdominal muscles
- 122 Common iliac artery
- 123 Cauda equina
- 124 Coccyx
- 125 Rectum
- 126 Sciatic nerve
- 127 Ischium
- 128 Femur (thigh bone)
- 129 Tensor fasciae latae (tensor of fascia lata)
- 130 Rectus femoris
- 131 Iliopsoas
- 132 Sartorius
- 133 Femoral artery
- 134 Femoral vein
- 135 Spermatic cord
- 136 Pubic symphysis
- 137 Levator ani
- 138 Prostate
- 139 Obturator internus
- 140 Pectineus
- 141 Pubis
- 142 Anus
- 143 Semitendinosus
- 144 Male urethra
- 145 Adductor muscles
- 146 Vasti muscles
- 147 Corpora cavernosa penis



Bei diesem Modell handelt es sich um einen männlichen Torso in natürlicher Größe, der durch Horizontalschnitte auf unterschiedlichen Ebenen in 15 Scheiben zerlegt ist. Die einzelnen Scheiben lassen sich um einen Metallstab zur Seite schwenken und zur Ansicht der Unterseiten um ihre Sagittalachse drehen. Auf den Ober- bzw. Unterseiten der Scheiben sind die jeweiligen anatomischen Strukturen, wie Knochen, Muskeln, Organe, Blutgefäße und Nerven, im Horizontalschnitt dargestellt. Die wichtigsten Strukturen sind auf den folgenden Seiten nach der aktuell international geltenden anatomischen Nomenklatur benannt.

Dieser Scheibentorso eignet sich in besonderem Maße zur Interpretation und zum besseren Verständnis von Schichtbildaufnahmen, wie sie z. B. im Rahmen einer Computer - oder Kernspintomografie (CT, MRT) angefertigt werden.

Gesamthöhe mit Stativ: 1,20 m

Gewicht: ca. 26 kg

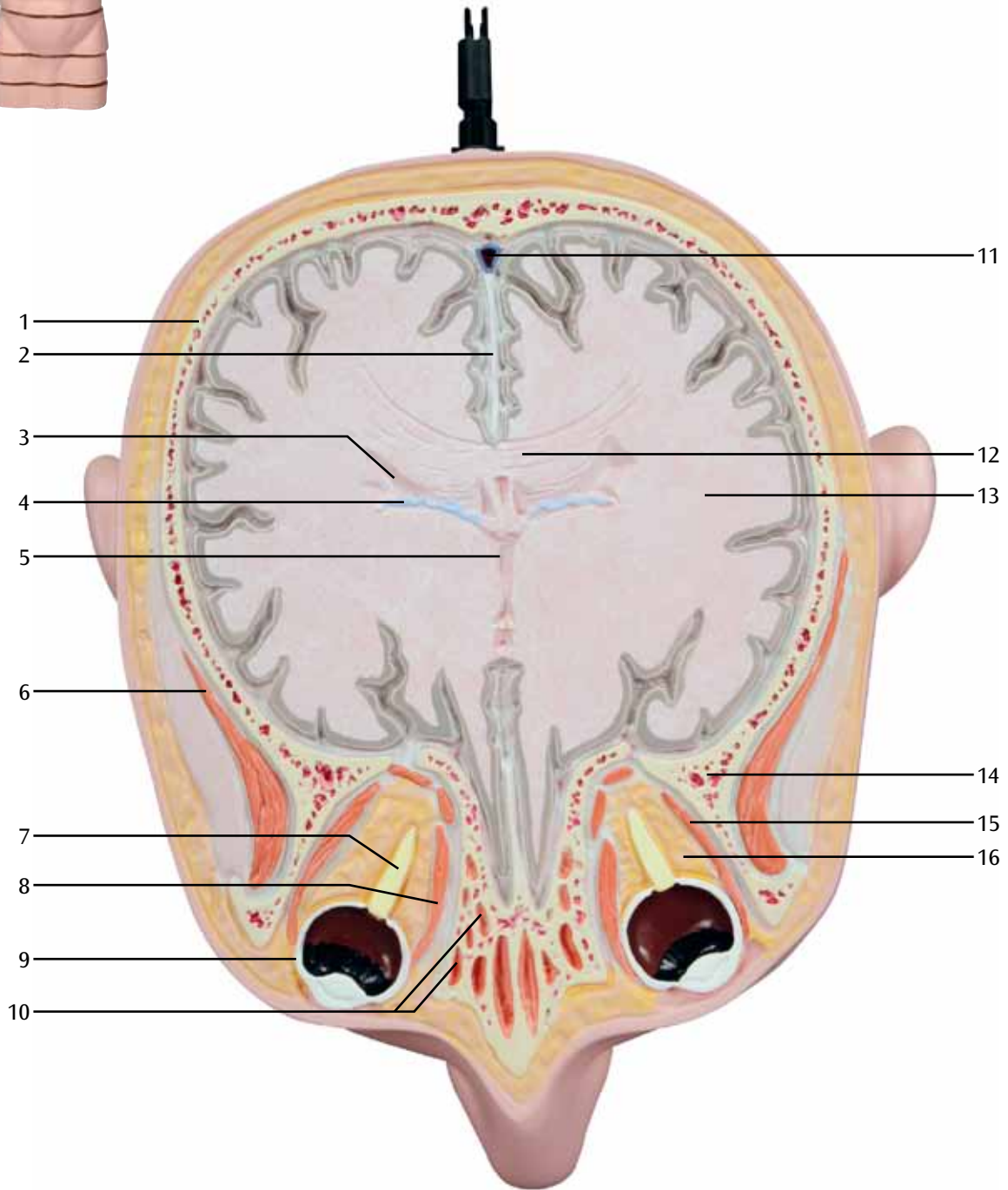
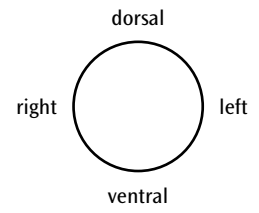
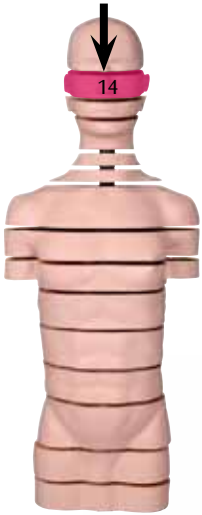- | | |
|---|--|
| 1 Scheitelbein | 52 Stellknorpel (Gießbeckenknorpel) |
| 2 Hirnsichel | 53 Schildknorpel |
| 3 Seitliche Hirnwasserkammer (Seitenventrikel) | 54 Kehlkopfhöhle (Innenraum des Kehlkopfes) |
| 4 Adergeflecht | 55 Trapezmuskel (Kapuzenmuskel, Kappenmuskel) |
| 5 3. Hirnwasserkammer (3. Ventrikel) | 56 Tiefe Rückenmuskeln (Wirbelsäulenaufrichter) |
| 6 Schläfenmuskel | 57 Schulterblattheber |
| 7 Sehnerv [2. Hirnnerv] | 58 Langer Halsmuskel |
| 8 Innerer gerader Augenmuskel | 59 Gemeinsame Halsschlagader |
| 9 Augapfel | 60 Kopfnicker (Kopfwender, Kopfdreher) |
| 10 Siebbeinzellen | 61 Oberflächlicher Halsmuskel |
| 11 Blutleiter der harten Hirnhaut | 62 Vordere Drosselvene |
| 12 Balken | 63 Speiseröhre |
| 13 Endhirn (Großhirn) | 64 Brustbein-Zungenbein-Muskel |
| 14 Keilbein | 65 Äußere Drosselvene |
| 15 Äußerer gerader Augenmuskel | 66 Schilddrüse |
| 16 Fettkörper der Augenhöhle (Retrobulbärer Fettkörper) | 67 Rippe |
| 17 Kleinhirnzelt | 68 Lungenspitze |
| 18 4. Hirnwasserkammer (4. Ventrikel) | 69 Halsnerven, vordere Äste |
| 19 Kleinhirn | 70 Luftröhre |
| 20 Äußerer Gehörgang | 71 Großer Rautenmuskel (Großer Rhombenmuskel) |
| 21 Unterkieferknochen, Gelenkfortsatz | 72 Untergrätenmuskel |
| 22 Nasenscheidewand (Nasenseptum) | 73 Unterschulterblattmuskel |
| 23 Untere Nasenmuschel | 74 Unpaare Vene |
| 24 Oberkieferknochen | 75 Oberarmknochen |
| 25 Harter Gaumen | 76 Achselarterie |
| 26 Oberlippe | 77 Achselvene |
| 27 Hinterhauptbein | 78 Zwischenrippenmuskeln |
| 28 Basisarterie (Basilararterie) | 79 Lunge |
| 29 Innere Halsschlagader | 80 Obere Hohlvene |
| 30 Langer Kopfmuskel | 81 Großer Brustmuskel |
| 31 Äußerer Flügelmuskel | 82 Brustbein |
| 32 Kieferhöhle | 83 Schulterblatt |
| 33 Kaumuskel | 84 Deltamuskel |
| 34 Gesichtsarterie | 85 Armmervengeflecht |
| 35 Schläfenbein, Warzenfortsatz | 86 Kleiner Brustmuskel |
| 36 Verlängertes Rückenmark | 87 Hauptschlagader |
| 37 Äußerer gerader Kopfmuskel | 88 Breiter Rückenmuskel |
| 38 Ohrspeicheldrüse | 89 Dreiköpfiger Oberarmmuskel |
| 39 Rachen (Schlund) | 90 Oberarmarterie |
| 40 Unterkieferast | 91 Oberarmvene |
| 41 Zunge | 92 Herz, linker Vorhof |
| 42 Zähne | 93 Herz, rechter Vorhof |
| 43 Kleinhirnsichel | 94 Rechte Herzkranzarterie (Rechte Koronararterie) |
| 44 Wirbelarterie (Vertebralarterie) | 95 Rippenknorpel |
| 45 Innere Drosselvene | 96 Vorderer Sägemuskel |
| 46 Innerer Flügelmuskel | 97 Zweiköpfiger Oberarmmuskel |
| 47 Wirbel, Dornfortsatz | 98 Linke Herzkranzarterie (Linke Koronararterie) |
| 48 Wirbel, Bogen | 99 Herz, linke Kammer (linker Ventrikel) |
| 49 Rückenmark | 100 Herz, rechte Kammer (rechter Ventrikel) |
| 50 Wirbel, Körper | 101 Innere Brustarterie und -vene |
| 51 Unterer Schlundschwürer | 102 Leber |
| | 103 Untere Hohlvene |

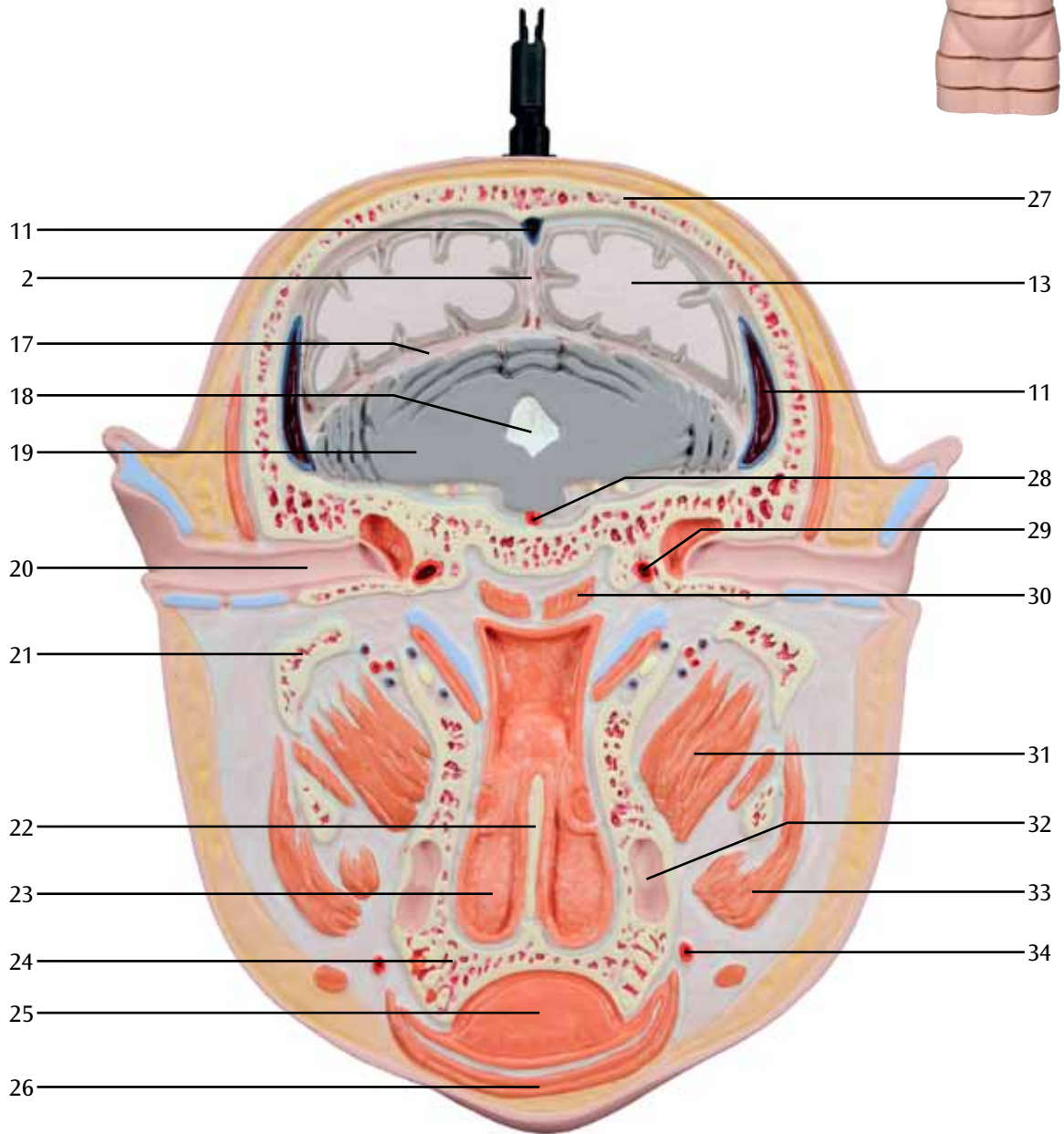
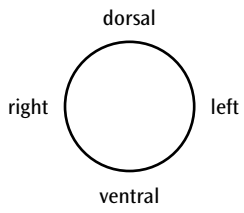
Scheibentorso

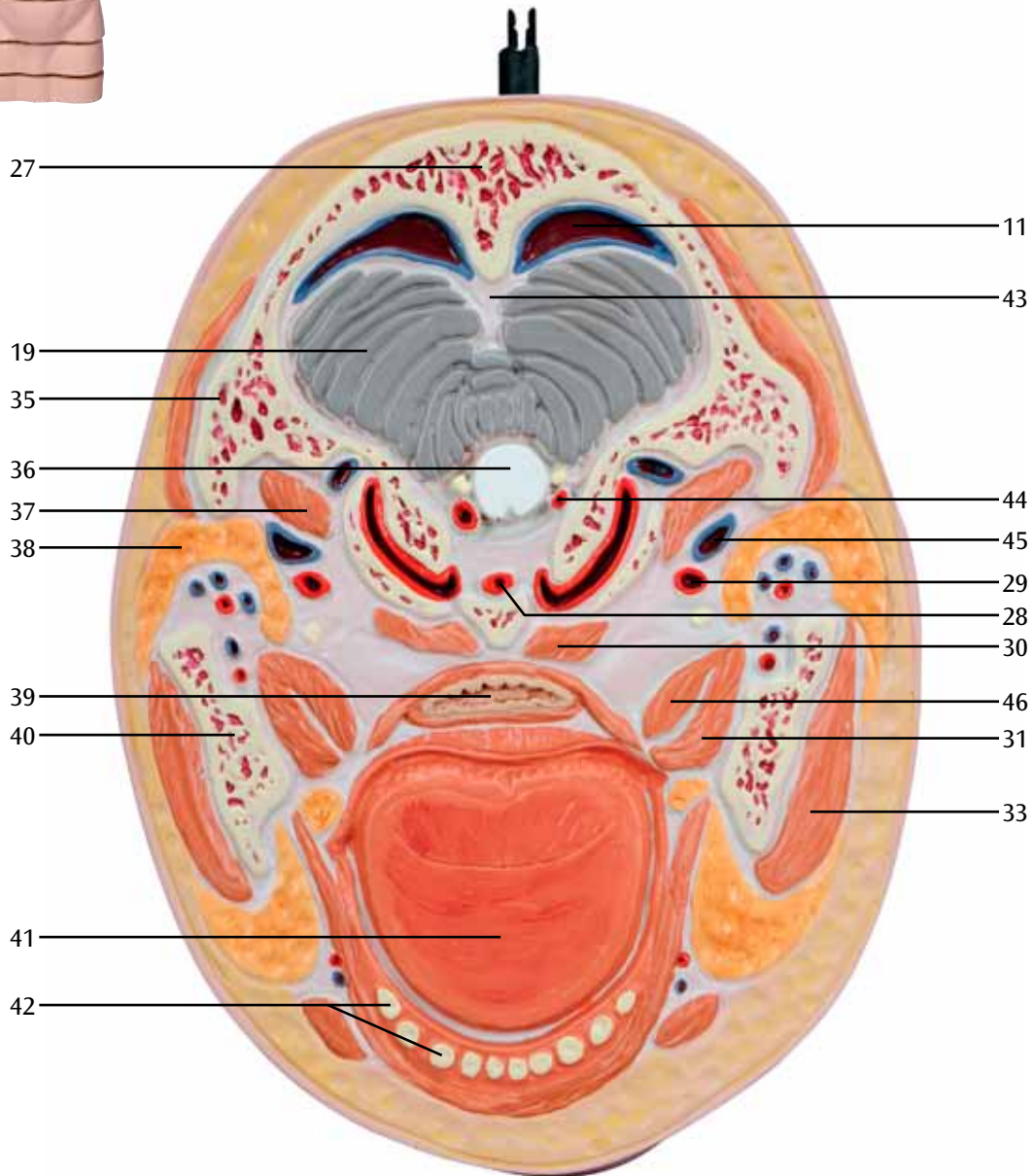
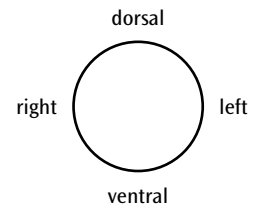
Deutsch

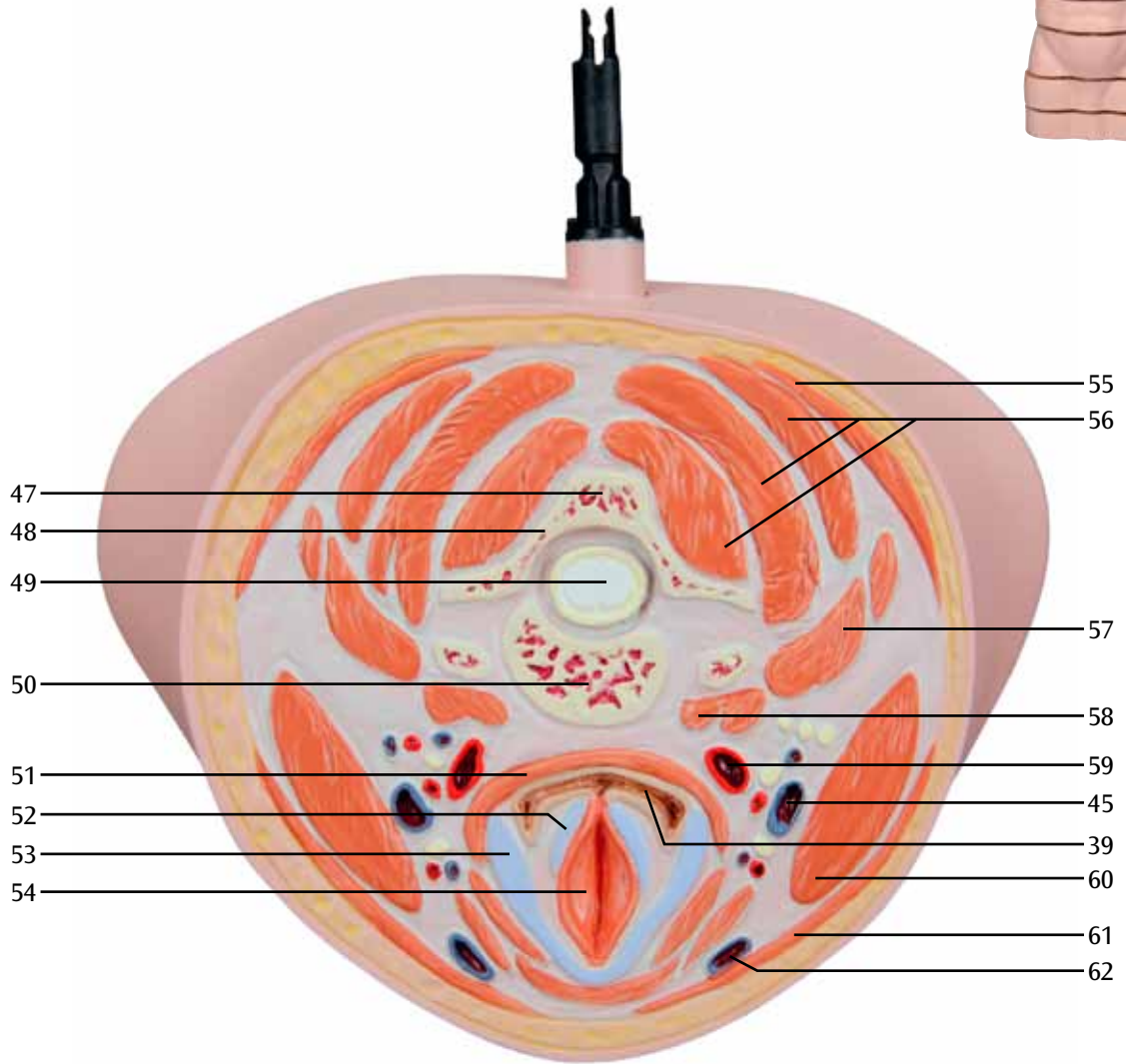
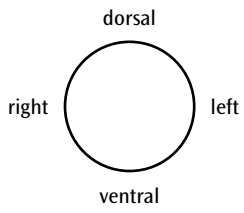
- 104 Magen
- 105 Pfortader (Portalvene)
- 106 Milz
- 107 Bandscheibe
- 108 Niere
- 109 Gallenblase
- 110 Dünndarm
- 111 Gerader Bauchmuskel
- 112 Harnleiter
- 113 Bauchspeicheldrüse
- 114 Dickdarm
- 115 Darmbein
- 116 Mittlerer Gesäßmuskel
- 117 Größter Gesäßmuskel
- 118 Darmbeinmuskel
- 119 Großer Lendenmuskel
- 120 Gemeinsame Beckenvene
- 121 Seitliche Bauchmuskeln
- 122 Gemeinsame Beckenarterie
- 123 „Pferdeschweif“ [Nervenfaserbündel des unteren Rückenmarks]
- 124 Steißbein
- 125 Enddarm (Mastdarm)
- 126 Ischiasnerv
- 127 Sitzbein
- 128 Oberschenkelknochen
- 129 Oberschenkelbindenspanner
- 130 Gerader Oberschenkelmuskel
- 131 Darmbein-Lenden-Muskel
- 132 Schneidermuskel
- 133 Oberschenkelarterie (Femoralarterie)
- 134 Oberschenkelvene (Femoralvene)
- 135 Samenstrang
- 136 Schambeinfuge (Symphyse)
- 137 Afterheber
- 138 Vorsteherdrüse (Prostata)
- 139 Innerer Hüftlochmuskel
- 140 Kammmuskel
- 141 Schambein
- 142 After
- 143 Halbsehnenmuskel
- 144 Männliche Harnröhre
- 145 Oberschenkelanzieher (Adduktoren)
- 146 Breite Oberschenkelmuskeln
- 147 Penisschwellkörper

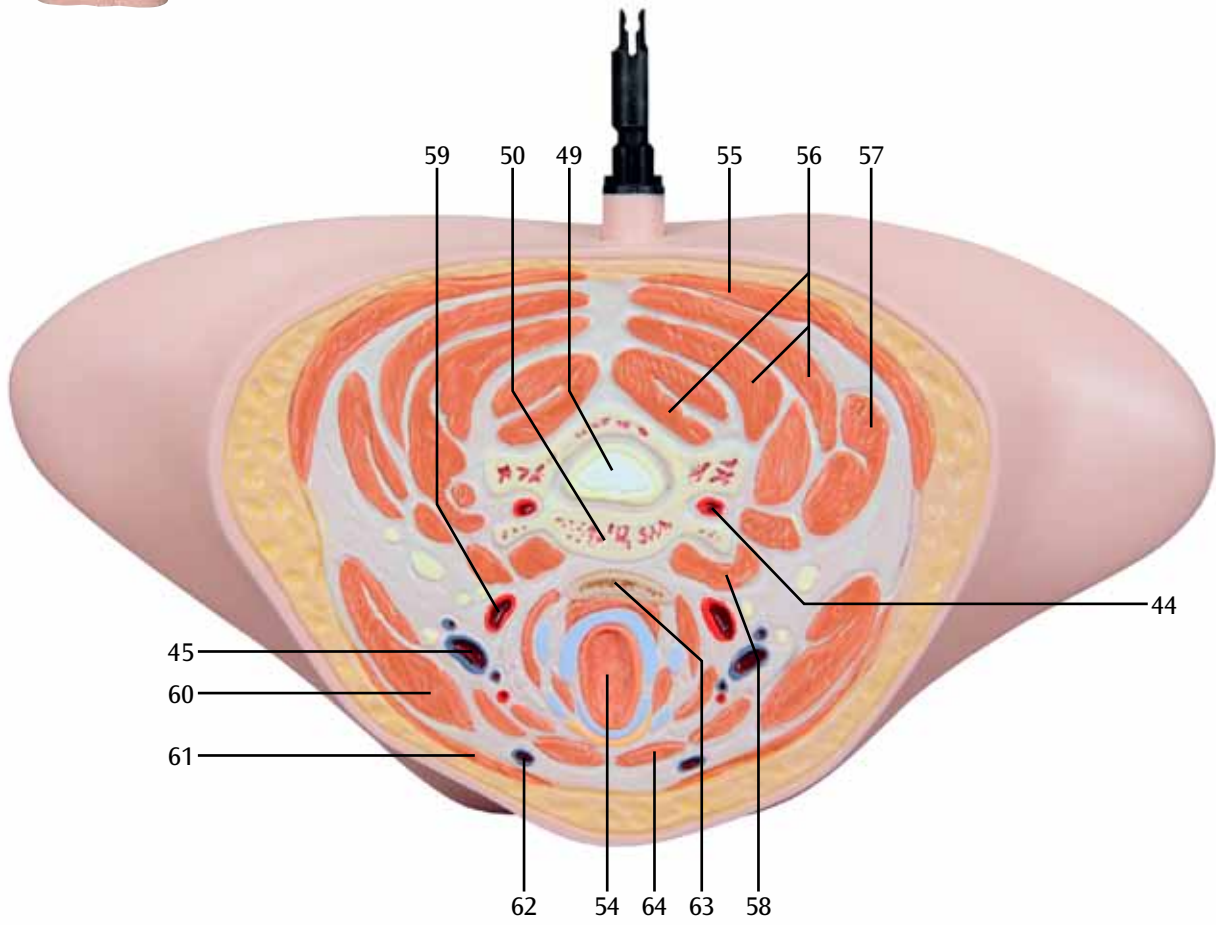
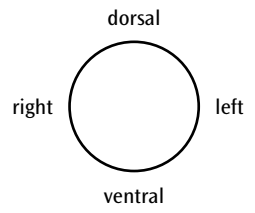


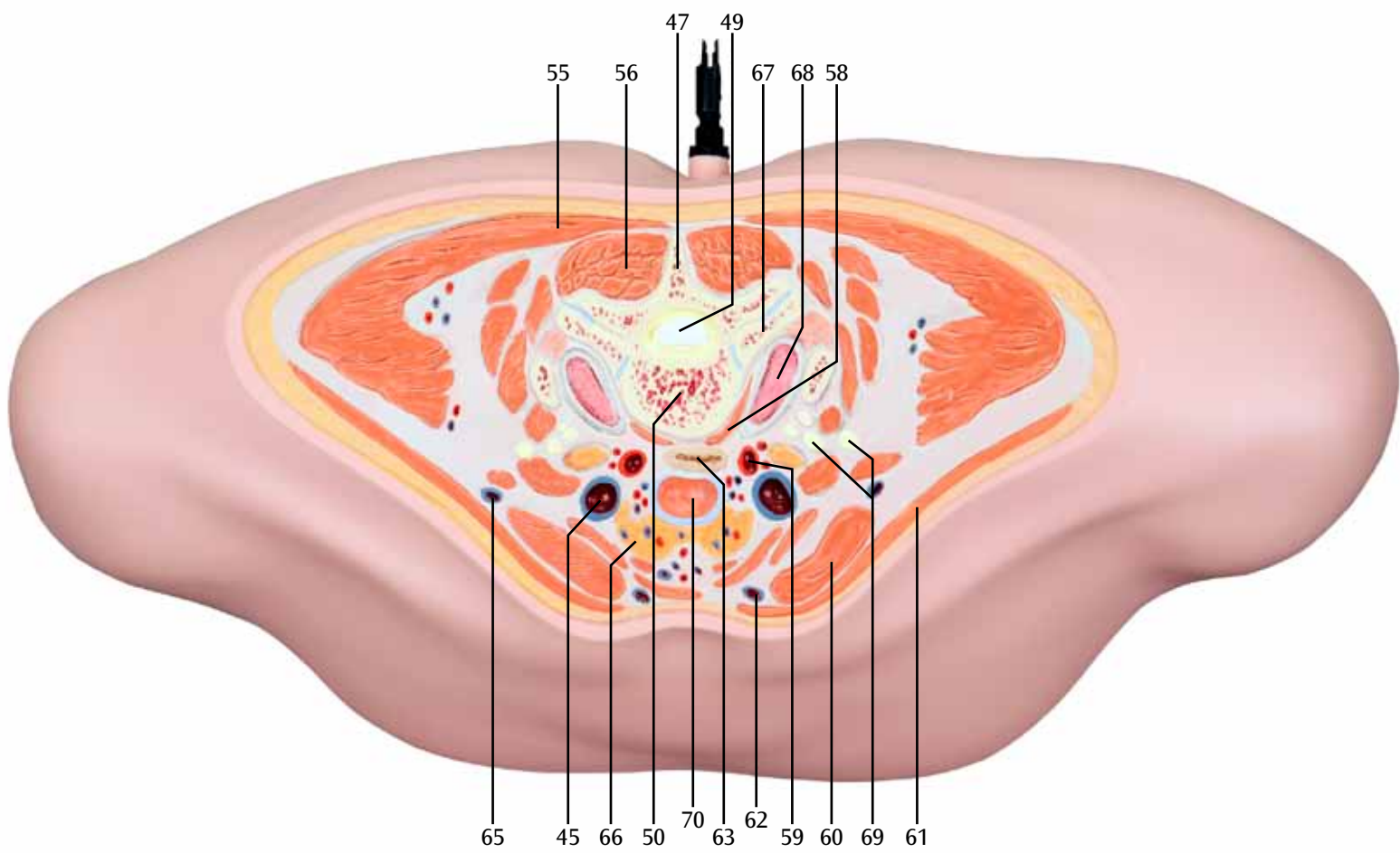
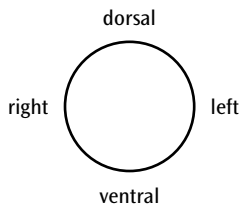


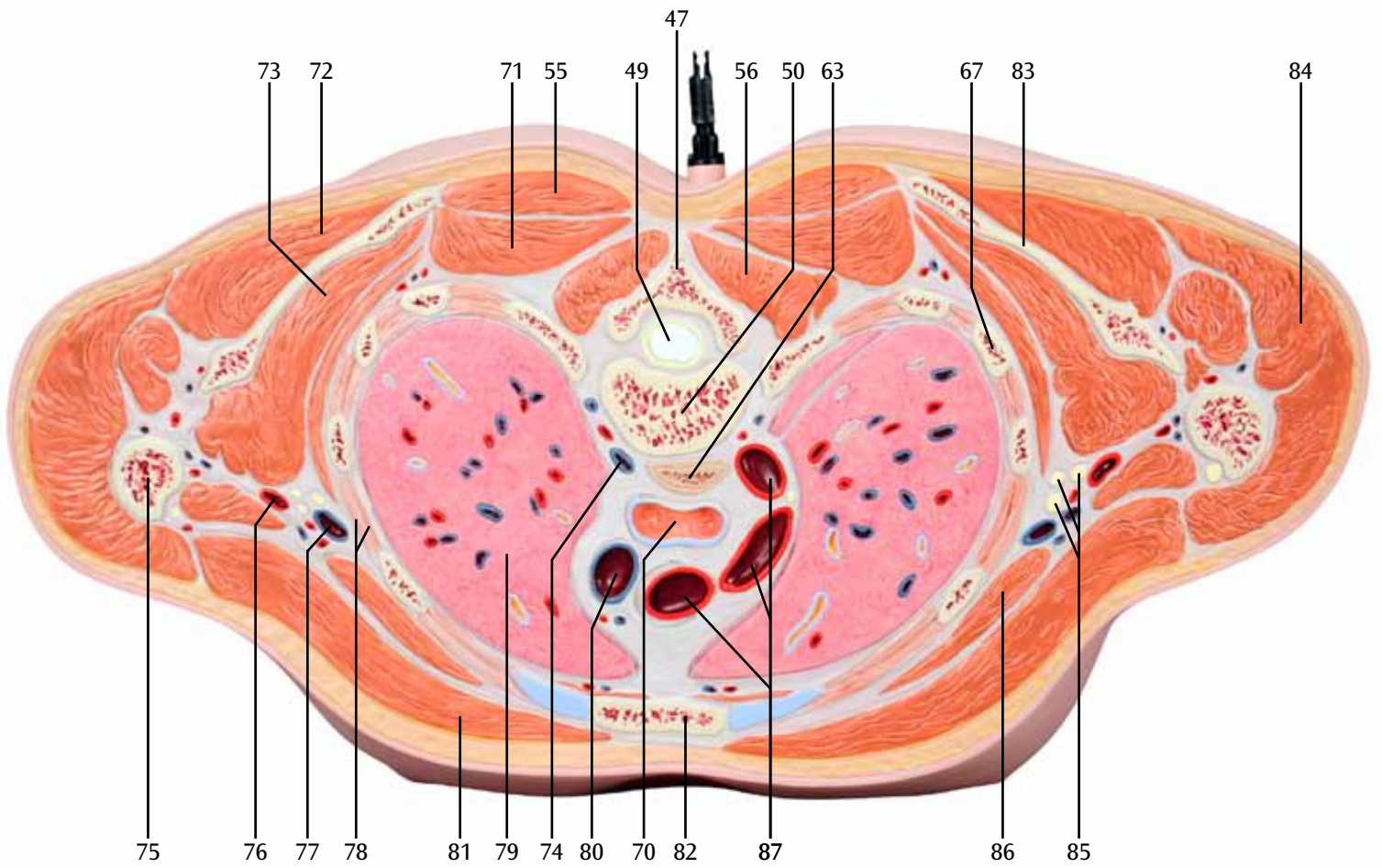
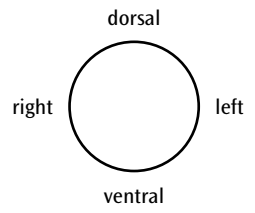
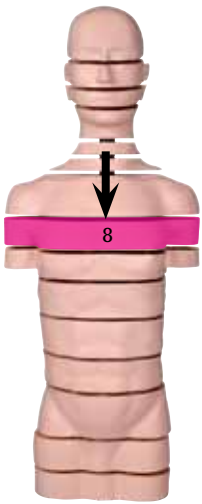

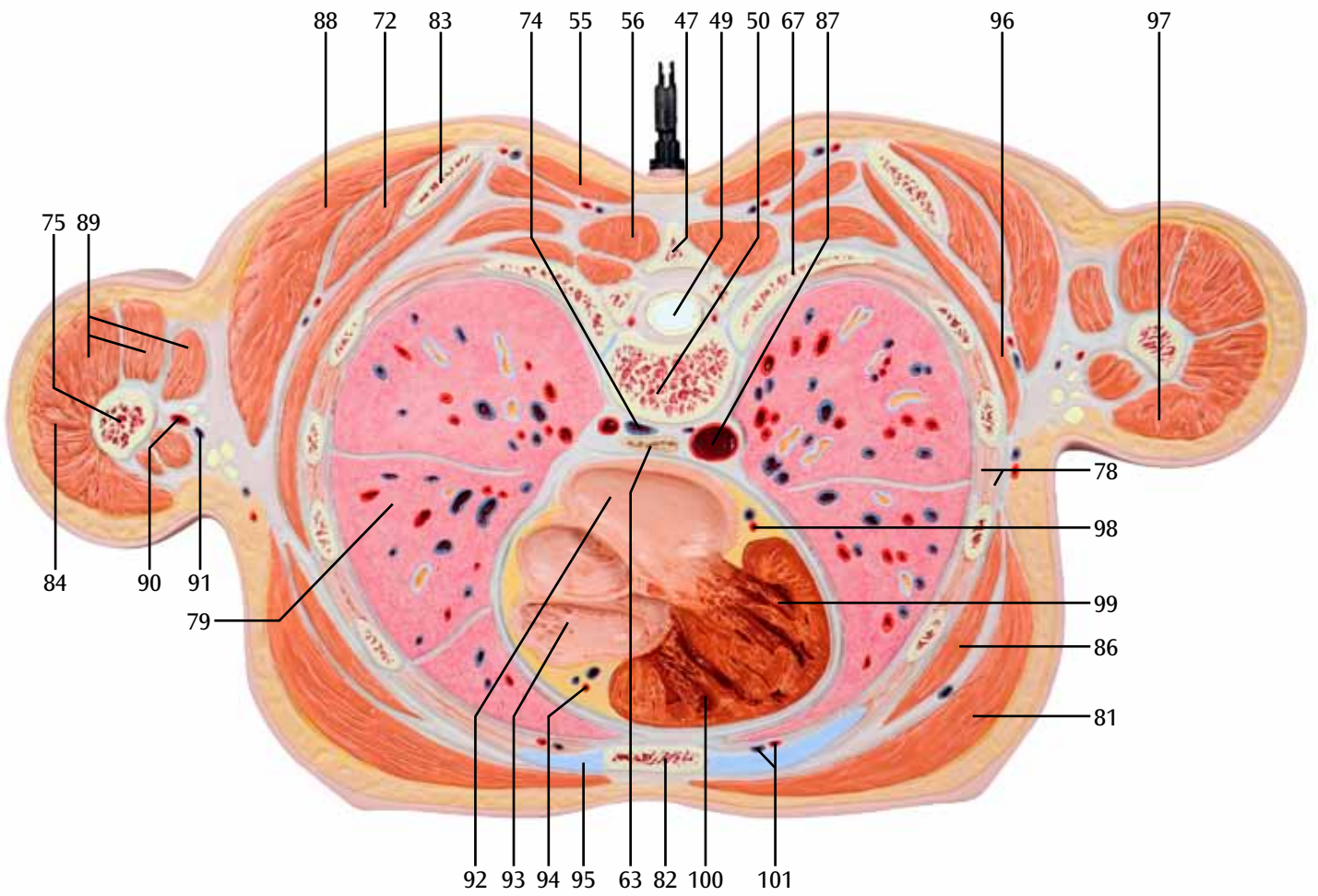
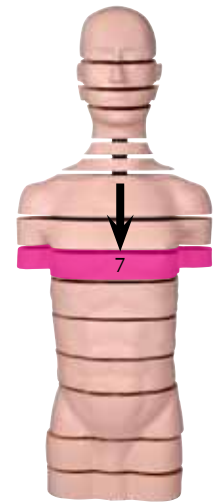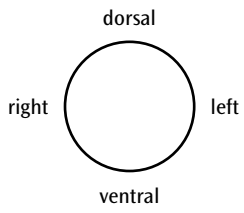


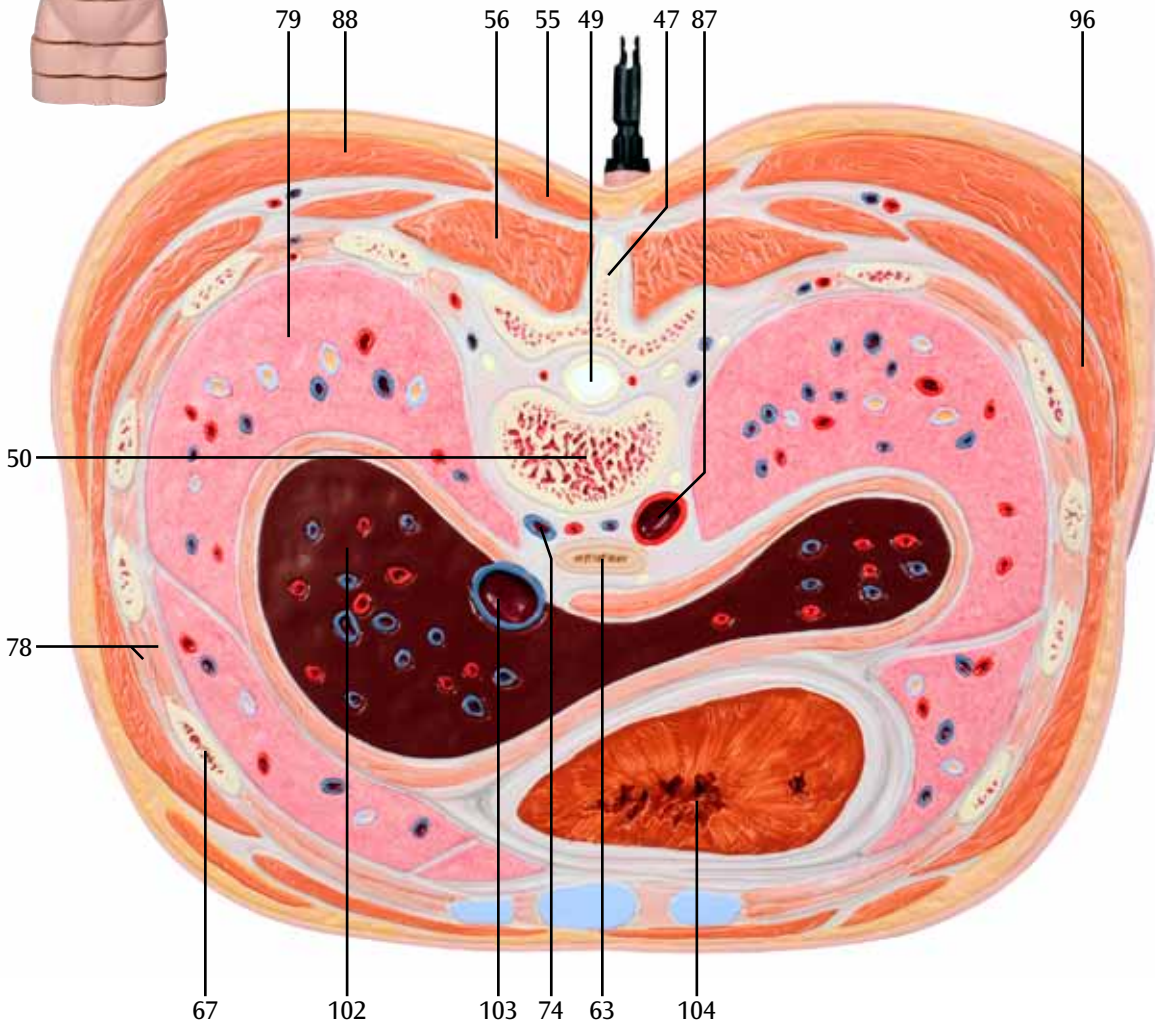
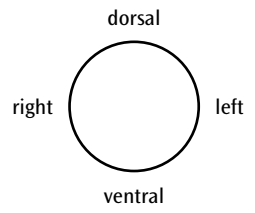
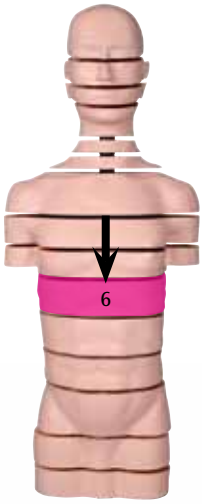


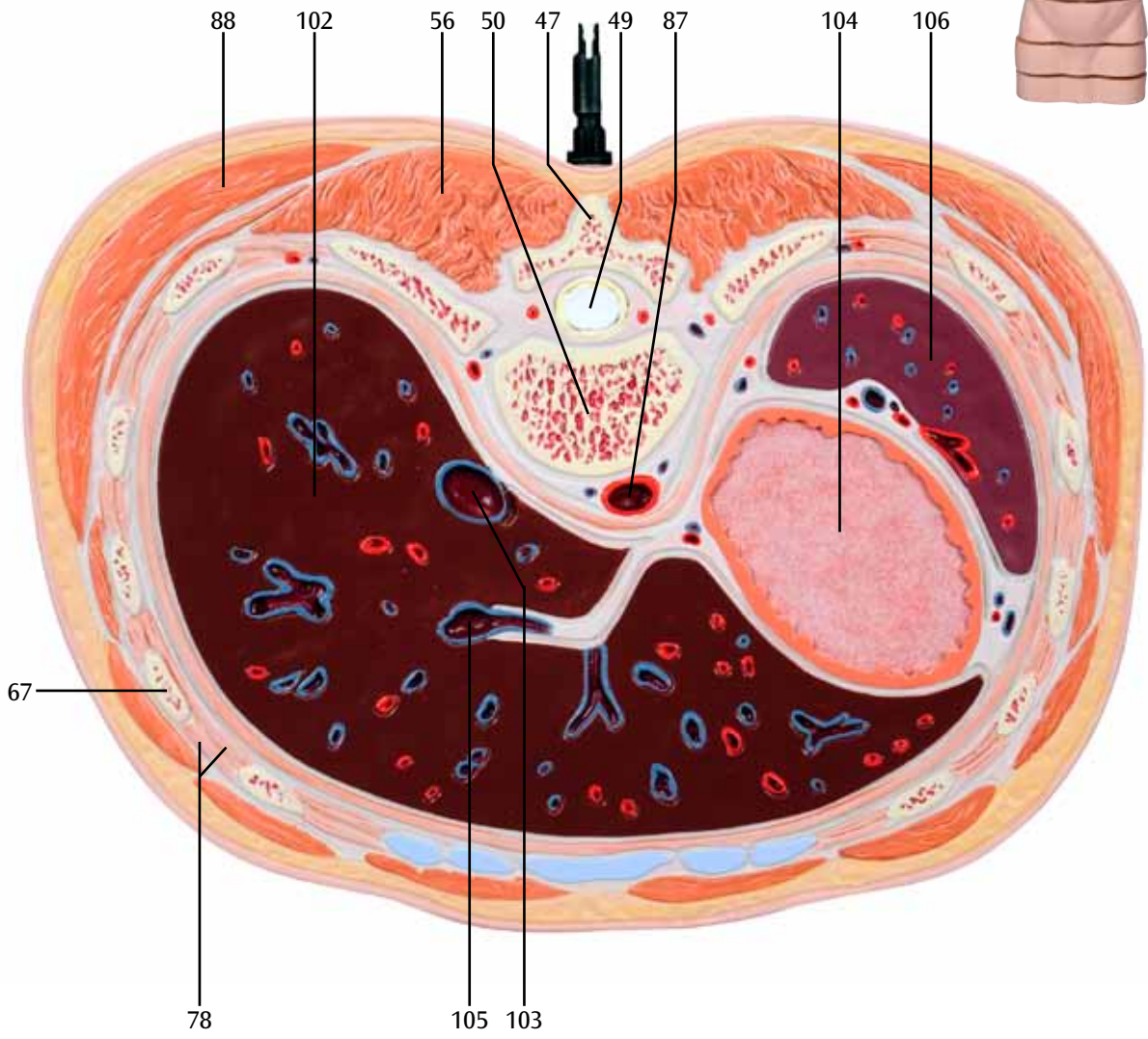
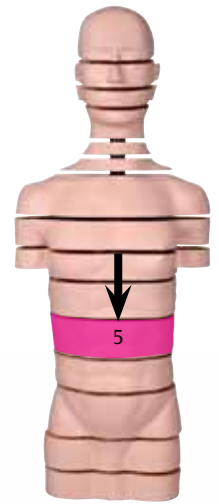
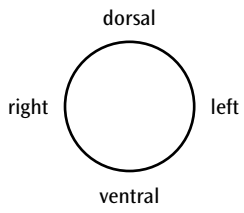


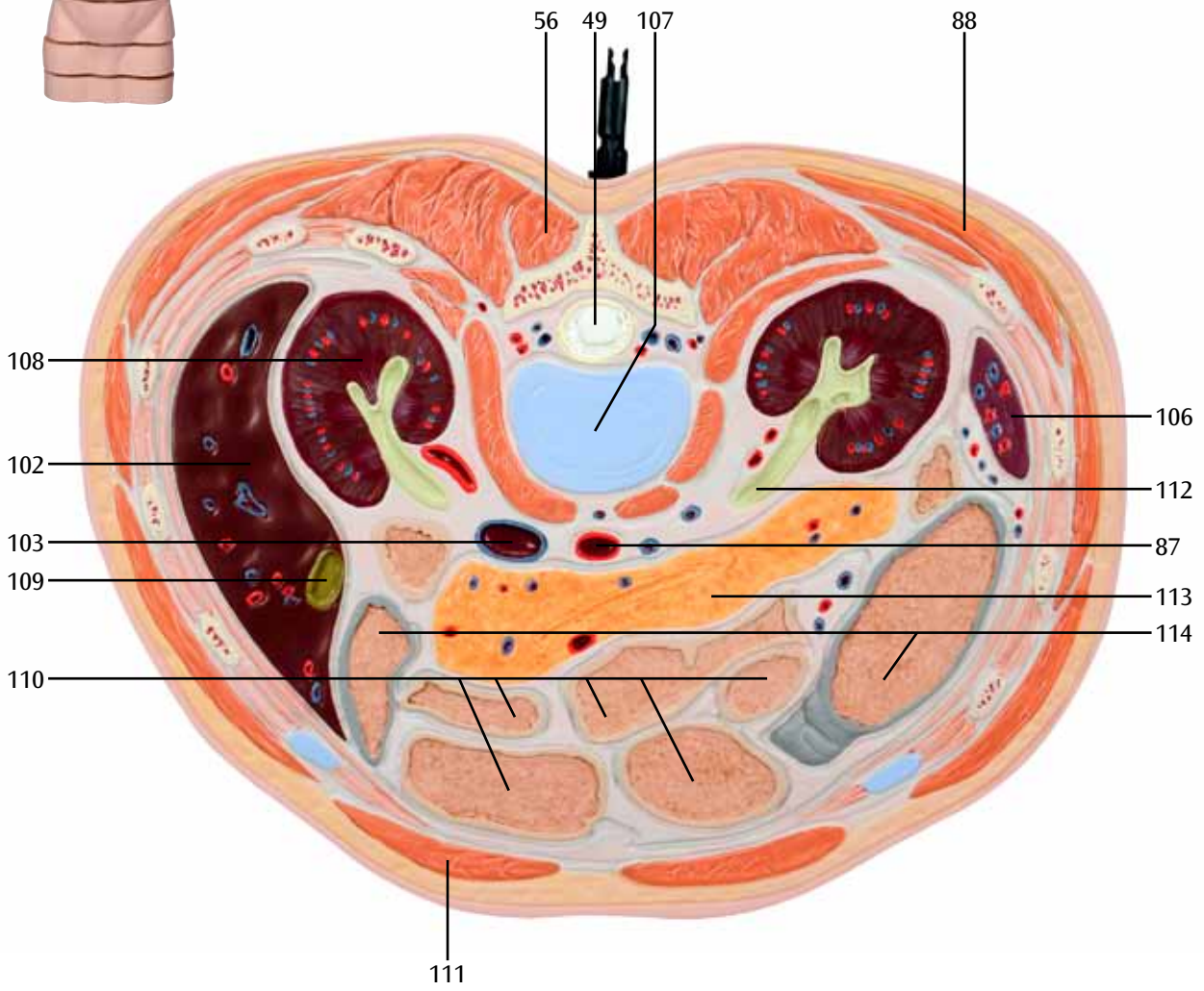
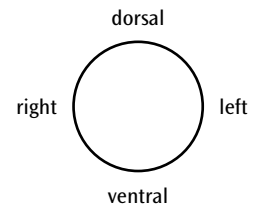
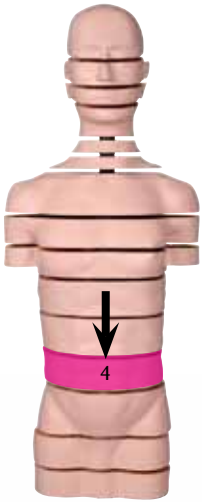


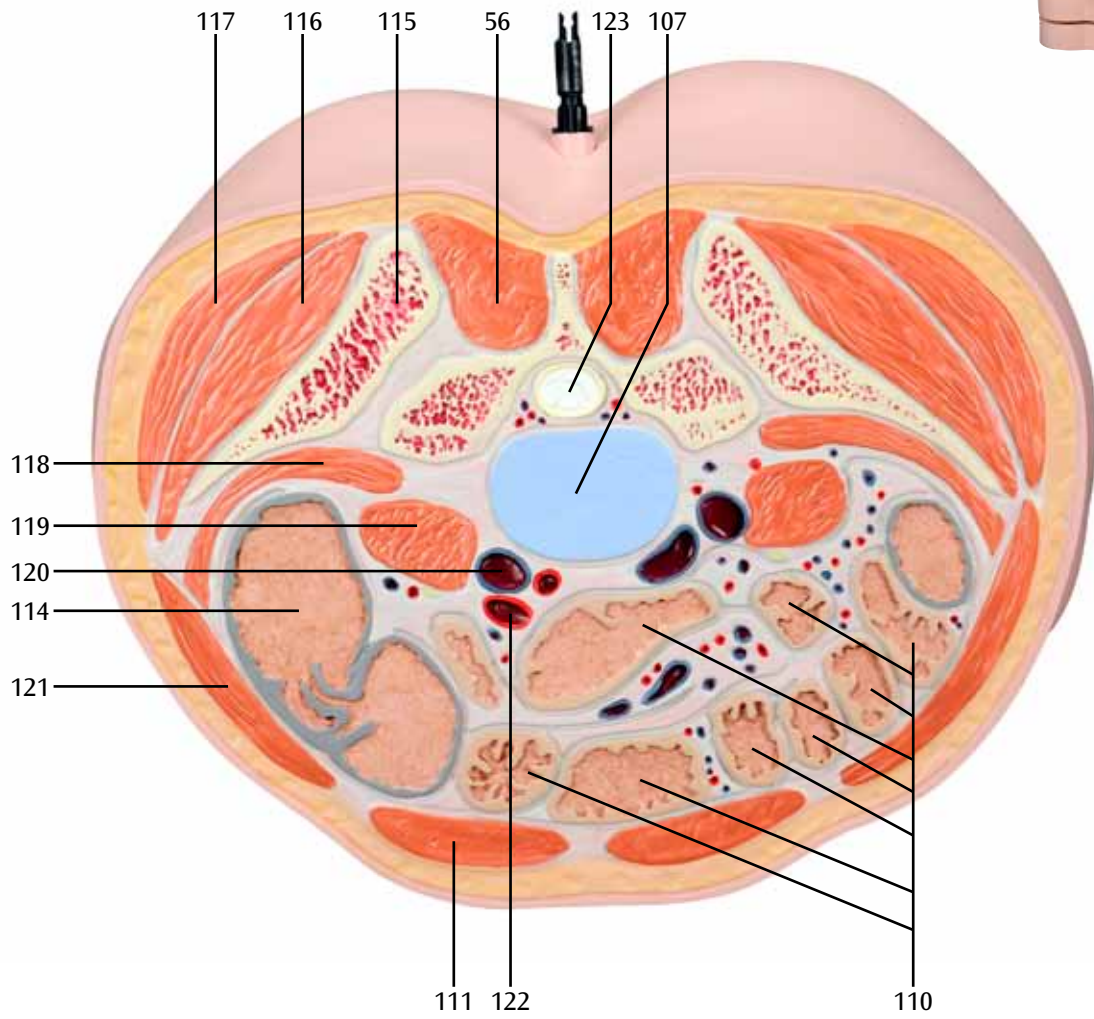
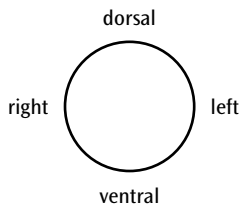


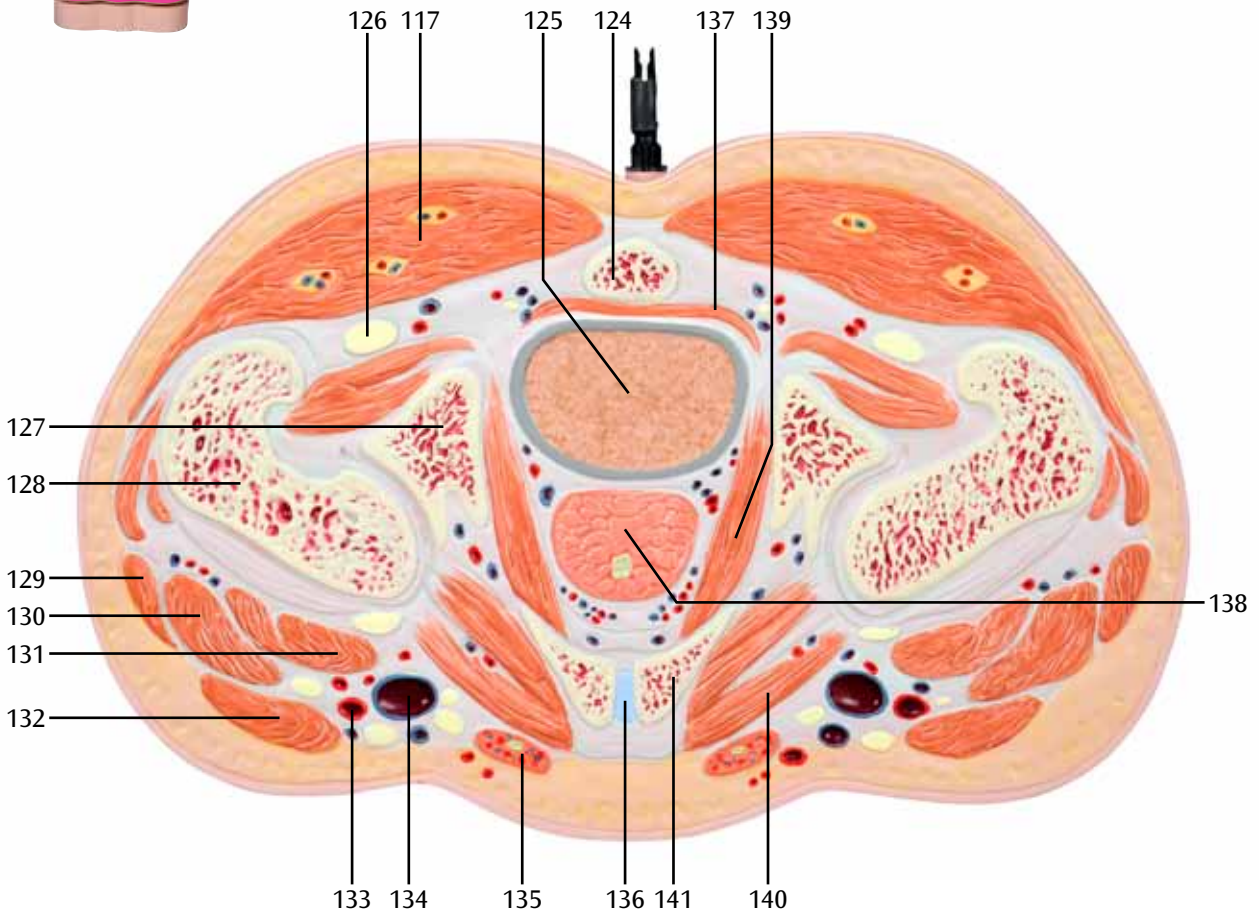
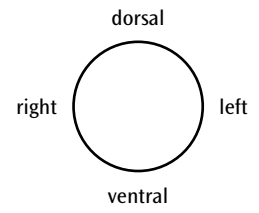


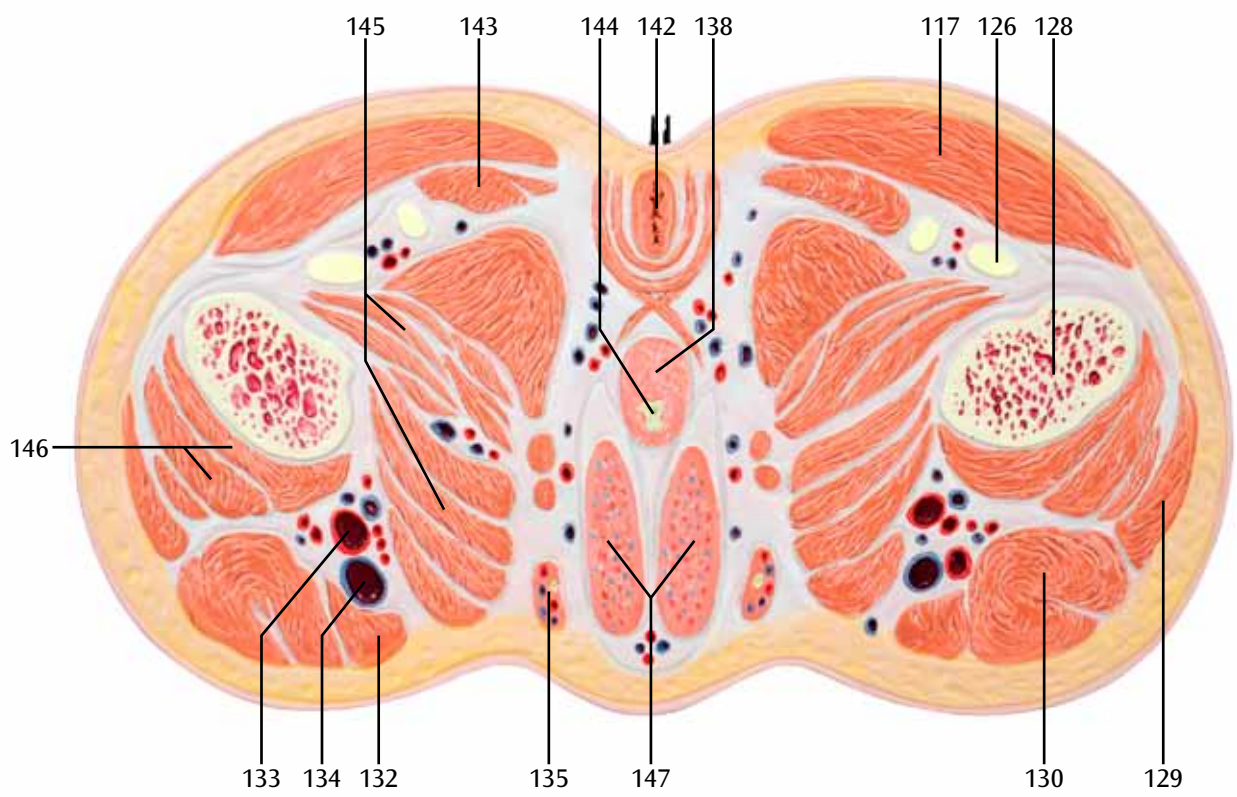
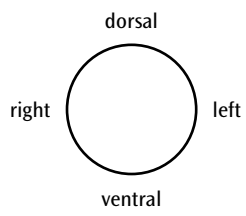












Torso en secciones transversales

Español

Este es un modelo de torso masculino a tamaño natural, que está dividido en 15 secciones mediante cortes horizontales, cada una de las cuales puede girarse hacia los lados sobre un eje metálico y es posible ver su cara inferior rotándolas sobre su eje sagital. En las caras superior e inferior de las secciones pueden verse las correspondientes estructuras anatómicas, como huesos, músculos, órganos, vasos sanguíneos y nervios, representadas en un corte horizontal. Las principales estructuras figuran en las páginas siguientes según la nomenclatura anatómica internacional actualmente válida. Este torso en secciones está especialmente indicado para la interpretación y mejor comprensión de imágenes por secciones, tal y como se realizan en el marco de una tomografía computerizada o una resonancia magnética.(TC ó RM).

Altura total con pié: 1,20m

Peso: 26 Kg aprox.

- 
- | | |
|--|---|
| 1 Hueso Parietal | 54 Laringe |
| 2 Cerebral longitudinal | 55 Trapecio |
| 3 Ventrículo lateral | 56 Músculos dorsales |
| 4 Plexo coroideo | 57 Elevadores de la escápula |
| 5 III Ventrículo | 58 Músculo largo del cuello |
| 6 Músculo temporal | 59 Arteria carótida común |
| 7 Nervio óptico | 60 Esternocleidomastoideo |
| 8 Músculo recto interno | 61 Platisma |
| 9 Globo ocular | 62 Vena yugular anterior |
| 10 Celdas Etmoidales | 63 Esófago |
| 11 Seno longitudinal posterior | 64 Esternohioideo |
| 12 Cuerpo calloso | 65 Vena yugular externa |
| 13 Hemisferio cerebral | 66 Glándula tiroidea |
| 14 Esfenoides | 67 Costilla |
| 15 Músculo recto lateral | 68 Apex pulmonar |
| 16 Grasa orbitaria | 69 Nervios cervicales, (ramificaciones ventrales) |
| 17 Tienda del cerebello | 70 Tráquea |
| 18 IV Ventrículo | 71 Romboides mayor |
| 19 Cerebello | 72 Infraespinoso |
| 20 Oído externo | 73 Músculo subescapular |
| 21 Mandíbula inferior, apófisis condilar | 74 Vena ácigos |
| 22 Septo nasal | 75 Húmero |
| 23 Concha nasal inferior | 76 Arteria axilar |
| 24 Maxilar superior | 77 Vena axilar |
| 25 Paladar duro | 78 Músculos intercostales |
| 26 Labio superior | 79 Pulmón |
| 27 Occipital | 80 Vena cava superior |
| 28 Arteria basilar | 81 Músculo pectoral mayor |
| 29 Arteria carótida primitiva interna | 82 Esternón |
| 30 Músculo largo de la cabeza | 83 Escápula |
| 31 Músculo pterigoideo externo | 84 Deltoide |
| 32 Seno maxilar | 85 Plexo braquial |
| 33 Masetero | 86 Músculo pectoral menor |
| 34 Arteria carótida externa | 87 Aorta |
| 35 Hueso temporal, apófisis mastoidea del temporal | 88 Músculo dorsal ancho |
| 36 Bulbo raquídeo | 89 Tríceps braquial |
| 37 Recto anterior de la cabeza | 90 Arteria braquial |
| 38 Glándula parótida | 91 Vena braquial |
| 39 Faringe | 92 Corazón, aurícula izquierda |
| 40 Apófisis mandibular | 93 Corazón, aurícula derecha |
| 41 Lengua | 94 Arteria coronaria derecha |
| 42 Dientes | 95 Cartílago costal |
| 43 Cisura del cerebello | 96 Serratus anterior |
| 44 Arteria vertebral | 97 Bíceps braquial |
| 45 Vena yugular interna | 98 Arteria coronaria izquierda |
| 46 Pterigoideo interno | 99 Corazón, ventrículo izquierdo |
| 47 Vértebra, apófisis espinosa | 100 Corazón, ventrículo derecho |
| 48 Vertebra, arco | 101 Arteria y vena torácicas internas |
| 49 Médula espinal | 102 Hígado |
| 50 Vértebra, cuerpo | 103 Vena cava inferior |
| 51 Constrictor de la faringe inferior | 104 Estómago |
| 52 Cartílago aritenoides | 105 Vena porta hepática |
| 53 Cartílago tiroideo | 106 Bazo |

- 107 Disco intervertebral
- 108 Riñón
- 109 Vesícula biliar
- 110 Intestino delgado
- 111 Músculo recto abdominal
- 112 Uréter
- 113 Páncreas
- 114 Intestino grueso
- 115 Íleo
- 116 Glúteo medio
- 117 Glúteo mayor
- 118 Músculo iliaco
- 119 Psoas
- 120 Vena ilíaca común
- 121 Músculos abdominales oblicuos
- 122 Arteria ilíaca común
- 123 „Cola de caballo“ ó cauda equina (Haz nervioso de la médula ósea inferior)
- 124 Coxis
- 125 Recto
- 126 Nervio ciático
- 127 Isquio
- 128 Fémur
- 129 Tensor fascia lata
- 130 Músculo recto femoral
- 131 Íleo-psoas
- 132 Músculo sartorio
- 133 Arteria femoral
- 134 Vena femoral
- 135 Cordon espermático
- 136 Sínfisis púbica
- 137 Músculo elevador anal
- 138 Próstata
- 139 Músculo obturador interno
- 140 Músculo peptíneo
- 141 Pubis
- 142 Ano
- 143 Semitendinoso
- 144 Uretra masculina
- 145 Músculos aductores
- 146 Músculos vastos
- 147 Cuerpo cavernoso del pene



Torse en tranches

Français

Ce modèle représente un torse masculin en taille réelle divisé horizontalement en 15 tranches sur différents niveaux. Chaque tranche peut pivoter latéralement autour d'une tige métallique et retourner autour de son axe sagittal pour permettre d'observer la face inférieure. Les différentes structures anatomiques telles les os, les muscles, les organes, les vaisseaux sanguins et les nerfs sont représentées en coupe horizontale sur la face supérieure et la face inférieure des tranches. Les structures les plus importantes sont désignées sur les pages suivantes selon la nomenclature anatomique internationale actuellement en vigueur.

Ce torse en tranches convient tout particulièrement pour l'interprétation et la meilleure compréhension des enregistrements tomographiques, tel qu'ils sont exécutés par exemple dans le cadre d'une tomographie informatisée ou par résonance magnétique (CT, IRM, TRM).

Hauteur totale avec support : 1,20 m

Poids : env. 26 kg

- | | |
|--|---|
| 1 Os pariétal | 52 Cartilage aryténoïde |
| 2 Faux du cerveau | 53 Cartilage thyroïde |
| 3 Ventricule latéral | 54 Cavité laryngée |
| 4 Plexus choroïdien | 55 Muscle trapèze |
| 5 3ème ventricule | 56 Muscles propres du dos (muscles spinaux) |
| 6 Muscle temporal | 57 Muscle élévateur de la scapula |
| 7 Nerf optique [II] | 58 Muscle long du cou |
| 8 Muscle droit médial | 59 Artère carotide commune |
| 9 Globe oculaire | 60 Muscle sterno-cléido-mastoïdien |
| 10 Cellules ethmoïdales | 61 Muscle platysma |
| 11 Sinus de la dure-mère | 62 Veine jugulaire antérieure |
| 12 Corps calleux | 63 Œsophage |
| 13 Têlencéphale (cerebrum) | 64 Muscle sterno-hyoïdien |
| 14 Os sphénoïde | 65 Veine jugulaire externe |
| 15 Muscle droit latéral | 66 Glande thyroïde |
| 16 Corps adipeux de l'orbite (rétrobulbaire) | 67 Côte |
| 17 Tente du cervelet | 68 Sommet du poumon |
| 18 4ème ventricule | 69 Nerfs cervicaux, rameaux antérieurs |
| 19 Cervelet | 70 Trachée |
| 20 Méat acoustique externe | 71 Muscle grand rhomboïde |
| 21 Mandibule, processus articulaire | 72 Muscle infra-épineux |
| 22 Cloison des fosses nasales (septum nasal) | 73 Muscle subscapulaire |
| 23 Cornet nasal inférieur | 74 Veine azygos |
| 24 Maxillaire supérieur | 75 Humérus |
| 25 Palais dur | 76 Artère axillaire |
| 26 Lèvre supérieure | 77 Veine axillaire |
| 27 Os occipital | 78 Muscles intercostaux |
| 28 Artère basilaire | 79 Poumon |
| 29 Artère carotide interne | 80 Veine cave supérieure |
| 30 Muscle long de la tête | 81 Grand pectoral |
| 31 Muscle ptérygoïdien externe | 82 Sternum |
| 32 Sinus maxillaire | 83 Scapula |
| 33 Muscle masséter | 84 Muscle deltoïde |
| 34 Artère faciale | 85 Plexus brachial |
| 35 Os temporal, processus mastoïde | 86 Petit pectoral |
| 36 Bulbe rachidien | 87 Aorte |
| 37 Muscle droit latéral de la tête | 88 Muscle grand dorsal |
| 38 Glande parotide | 89 Muscle triceps brachial |
| 39 Pharynx | 90 Artère brachiale |
| 40 Branche de la mandibule | 91 Veine brachiale |
| 41 Langue | 92 Coeur, atrium gauche |
| 42 Dents | 93 Coeur, atrium droit |
| 43 Faux du cervelet | 94 Artère coronale droite |
| 44 Artère vertébrale | 95 Cartilage des côtes |
| 45 Veine jugulaire interne | 96 Muscle dentelé antérieur |
| 46 Muscle ptérygoïdien interne | 97 Muscle biceps brachial |
| 47 Vertèbre, processus épineux | 98 Artère coronale gauche |
| 48 Vertèbre, arc | 99 Coeur, ventricule gauche |
| 49 Moelle épinière | 100 Coeur, ventricule droit |
| 50 Vertèbre, corps | 101 Artère et veine thoracique interne |
| 51 Muscle constricteur inférieur du pharynx | 102 Foie |

- 103 Veine cave inférieure
- 104 Estomac
- 105 Veine porte hépatique
- 106 Rate
- 107 Disque intervertébral
- 108 Rein
- 109 Vésicule biliaire
- 110 Intestin grêle
- 111 Muscle droit de l'abdomen
- 112 Urètre
- 113 Pancréas
- 114 Gros intestin
- 115 Ilium
- 116 Muscle moyen fessier
- 117 Muscle grand fessier
- 118 Muscle iliaque
- 119 Muscle psoas majeur
- 120 Veine iliaque commune
- 121 Muscles latéraux de l'abdomen
- 122 Artère iliaque commune
- 123 Queue de cheval [faisceau de fibres nerveuses de la moëlle épinière inférieure]
- 124 Coccyx
- 125 Rectum
- 126 Nerf sciatique (ischiatique)
- 127 Os ischial
- 128 Fémur
- 129 Muscle tenseur du fascia lata
- 130 Muscle droit fémoral
- 131 Muscle ilio-psoas
- 132 Muscle sartorius
- 133 Artère fémorale
- 134 Veine fémorale
- 135 Cordon spermatique
- 136 Symphyse pubienne
- 137 Muscle releveur de l'anus
- 138 Prostate
- 139 Muscle obturateur interne
- 140 Muscle pectiné
- 141 Os pubien
- 142 Anus
- 143 Muscle semi-tendineux
- 144 Urètre masculin
- 145 Muscles adducteurs
- 146 Muscles vastes
- 147 Corps caverneux du pénis



Torso de lâminas

Português

Este modelo de torso masculino em tamanho natural é seccionado horizontalmente em 15 lâminas. Cada uma das lâminas pode ser girada lateralmente ao longo de uma haste de metal em torno de seu eixo sagital para permitir a visualização da lâmina imediatamente abaixo. Nas faces superior e inferior das lâminas são representadas todas as estruturas anatômicas, tais como ossos, músculos, órgãos, vasos sanguíneos e nervos, em seção horizontal. As páginas a seguir citam as principais estruturas de acordo com a atual nomenclatura anatômica válida internacionalmente. Este torso de lâminas é indicado principalmente para a interpretação e melhor compreensão de imagens tomográficas, como p.ex. as tiradas por tomografia computadorizada ou ressonância magnética (CT, RM).

Altura total com suporte: 1,20 m

Peso: aprox. 26 kg

- | | |
|---|---|
| 1 Osso parietal | 54 Cavidade laríngea |
| 2 Foice cerebral | 55 Músculo trapézio |
| 3 Ventrículo lateral | 56 Músculos próprios da coluna (músculos eretores da espinha) |
| 4 Plexo coroide | 57 Músculo levantador da escápula |
| 5 3. Terceiro ventrículo cerebral | 58 Músculo longo do pescoço |
| 6 Músculo temporal | 59 Artéria carótida comum |
| 7 Nervo óptico [nervo craniano II] | 60 Músculo esternocleidomastoideo |
| 8 Músculo reto medial | 61 Platisma (músculo subcutâneo do pescoço) |
| 9 Globo ocular | 62 Veia jugular anterior |
| 10 Células etmoidais | 63 Esôfago |
| 11 Seios da dura-máter | 64 Músculo esternohioideo |
| 12 Corpo caloso | 65 Veia jugular externa |
| 13 Telencéfalo (cérebro) | 66 Glândula tireóide |
| 14 Osso esfenóide | 67 Costela |
| 15 Músculo reto lateral | 68 Ápice do pulmão |
| 16 Gordura retrobulbar (Corpo adiposo da órbita ocular) | 69 Nervos cervicais, ramos anteriores (ramos ventrais) |
| 17 Tentório cerebelar | 70 Traquéia |
| 18 4. Quarto ventrículo cerebral | 71 Músculo romboide maior |
| 19 Cerebelo | 72 Músculo infraespinhal |
| 20 Meato acústico externo | 73 Músculo infraescapular [®] |
| 21 Mandíbula, processo condilar | 74 Veia ázigos |
| 22 Septo nasal | 75 Úmero |
| 23 Concha nasal inferior | 76 Artéria axilar |
| 24 Maxila | 77 Veia axilar |
| 25 Palato duro | 78 Músculos intercostais |
| 26 Lábio superior | 79 Pulmão |
| 27 Osso occipital | 80 Veia cava superior |
| 28 Artéria basilar | 81 Músculo peitoral maior |
| 29 Artéria carótida interna | 82 Esterno |
| 30 Músculo longo da cabeça | 83 Escápula |
| 31 Músculo pterigóideo lateral | 84 Músculo deltoide |
| 32 Seio maxilar | 85 Plexo braquial |
| 33 Músculo masseter | 86 Músculo peitoral menor |
| 34 Artéria facial | 87 Aorta |
| 35 Osso temporal, processo mastóideo | 88 Músculo latíssimo dorsal |
| 36 Medula oblonga (Bulbo) | 89 Músculo tríceps braquial |
| 37 Músculo reto lateral da cabeça | 90 Artéria braquial |
| 38 Glândula parótida | 91 Veia braquial |
| 39 Faringe | 92 Coração, átrio esquerdo |
| 40 Ramo mandibular | 93 Coração, átrio direito |
| 41 Língua | 94 Artéria coronária direita |
| 42 Dentes | 95 Cartilagem costal |
| 43 Foice do cerebelo | 96 Músculo serrátil anterior |
| 44 Artéria vertebral | 97 Músculo bíceps braquial |
| 45 Veia jugular interna | 98 Artéria coronária esquerda |
| 46 Músculo pterigóideo medial | 99 Coração, ventrículo esquerdo |
| 47 Vértebra, processo espinhoso | 100 Coração, ventrículo direito |
| 48 Vértebra, arco | 101 Artéria e veia torácicas internas |
| 49 Medula espinhal | 102 Fígado |
| 50 Vértebra, corpo | 103 Veia cava inferior |
| 51 Músculo constritor da faringe inferior | 104 Estômago |
| 52 Cartilagem aritenoide | 105 Veia porta |

- 106 Baço
- 107 Disco intervertebral
- 108 Rim
- 109 Vesícula biliar
- 110 Intestino delgado
- 111 Músculo reto do abdome
- 112 Ureter
- 113 Pâncreas
- 114 Intestino grosso
- 115 Ílio
- 116 Músculo glúteo médio
- 117 Músculo glúteo máximo
- 118 Músculo ilíaco
- 119 Músculo psoas maior
- 120 Veia ilíaca comum
- 121 Músculos laterais do abdome
- 122 Artéria ilíaca comum
- 123 Cauda equina
- 124 Cóccix
- 125 Reto
- 126 Nervo ciático
- 127 Ísquio
- 128 Fêmur
- 129 Músculo tensor da fáscia lata
- 130 Músculo reto femoral
- 131 Músculo iliopsoas
- 132 Músculo sartório
- 133 Artéria femoral
- 134 Veia femoral
- 135 Cordão espermático
- 136 Sínfise púbica
- 137 Músculo levantador do ânus
- 138 Próstata
- 139 Músculo obturatório interno
- 140 Músculo pectíneo
- 141 Púbis
- 142 Ânus
- 143 Músculo semitendinoso
- 144 Uretra masculina
- 145 Músculos adutores
- 146 Músculos vastos
- 147 Corpos cavernosos do pênis



Torso a fette

Italiano

Questo modello rappresenta un torso maschile a grandezza naturale, suddiviso orizzontalmente in 15 fette poste su livelli diversi. È possibile far scorrere in senso orizzontale le singole fette intorno a un'asta metallica e ruotarle lungo l'asse sagittale per osservarne le sezioni inferiori. Su queste ultime e sulle sezioni superiori sono rappresentate orizzontalmente le relative strutture anatomiche, come le ossa, i muscoli, gli organi, i vasi sanguigni e i nervi. Le strutture più importanti sono indicate nelle pagine successive secondo la nomenclatura anatomica al momento in vigore a livello internazionale. Questo torso a fette è particolarmente adatto all'interpretazione e a una migliore comprensione delle immagini computerizzate, come quelle realizzate durante una tomografia o una risonanza magnetica (TC, RMT).

Altezza totale con supporto: 1,20 m

Peso: ca. 26 kg

- | | |
|---|--|
| 1 Osso parietale | 53 Cartilagine tiroidea |
| 2 Falce cerebrale | 54 Cavità laringea (parte interna della laringe) |
| 3 Ventricolo laterale | 55 Muscolo trapezio |
| 4 Plesso corioideo | 56 Muscoli profondi del dorso (muscoli erettori spinali) |
| 5 Terzo ventricolo | 57 Muscolo elevatore della scapola |
| 6 Muscolo temporale | 58 Muscolo lungo del collo |
| 7 Nervo ottico [Il nervo cranico] | 59 Arteria carotide comune |
| 8 Muscolo retto mediale | 60 Muscolo sternocleidomastoideo |
| 9 Bulbo oculare | 61 Platisma |
| 10 Cellule etmoidali | 62 Vena giugulare anteriore |
| 11 Seno della dura madre | 63 Esofago |
| 12 Corpo calloso | 64 Muscolo sternoioideo |
| 13 Telencefalo (cervello) | 65 Vena giugulare esterna |
| 14 Osso sfenoide | 66 Ghiandola tiroidea |
| 15 Muscolo retto laterale | 67 Costa |
| 16 Corpo adiposo dell'orbita (corpo adiposo retrobulbare) | 68 Apice polmonare |
| 17 Tentorio del cervelletto | 69 Nervi cervicali, rami anteriori (rami ventrali) |
| 18 Quarto ventricolo | 70 Trachea |
| 19 Cervelletto | 71 Muscolo grande romboide |
| 20 Meato acustico esterno | 72 Muscolo infrascapolare |
| 21 Mandibola, processo condiloideo | 73 Muscolo sottoscapolare [®] |
| 22 Setto nasale | 74 Vena azygos |
| 23 Conca nasale inferiore | 75 Omero |
| 24 Mascella | 76 Arteria ascellare |
| 25 Palato duro | 77 Vena ascellare |
| 26 Labbro superiore | 78 Muscoli intercostali |
| 27 Osso occipitale | 79 Polmone |
| 28 Arteria basilare | 80 Vena cava superiore |
| 29 Arteria carotide interna | 81 Muscolo grande pettorale |
| 30 Muscolo lungo della testa | 82 Sterno |
| 31 Muscolo pterigoideo laterale | 83 Scapola |
| 32 Seno mascellare | 84 Muscolo deltoide |
| 33 Muscolo massetere | 85 Plesso brachiale |
| 34 Arteria facciale | 86 Muscolo piccolo pettorale |
| 35 Osso temporale, processo mastoideo | 87 Aorta |
| 36 Midollo allungato (bulbo) | 88 Muscolo grande dorsale |
| 37 Muscolo retto laterale della testa | 89 Muscolo tricipite brachiale |
| 38 Ghiandola parotide | 90 Arteria brachiale |
| 39 Faringe | 91 Vena brachiale |
| 40 Ramo della mandibola | 92 Cuore, atrio sinistro |
| 41 Lingua | 93 Cuore, atrio destro |
| 42 Denti | 94 Arteria coronaria destra |
| 43 Falce del cervelletto | 95 Cartilagine costale |
| 44 Arteria vertebrale | 96 Muscolo serrato anteriore |
| 45 Vena giugulare interna | 97 Muscolo bicipite brachiale |
| 46 Muscolo pterigoideo mediale | 98 Arteria coronaria sinistra |
| 47 Vertebra, processo spinoso | 99 Cuore, ventricolo sinistro |
| 48 Vertebra, arco | 100 Cuore, ventricolo destro |
| 49 Midollo spinale | 101 Arteria e vena toracica interna |
| 50 Vertebra, corpo | 102 Fegato |
| 51 Muscolo costrittore faringeo inferiore | 103 Vena cava inferiore |
| 52 Cartilagine aritenoide | 104 Stomaco |
| | 105 Vena porta del fegato |

- 106 Milza
- 107 Disco intervertebrale
- 108 Rene
- 109 Cistifellea (colecisti, vescicola biliare)
- 110 Intestino tenue
- 111 Muscolo retto dell'addome
- 112 Uretere
- 113 Pancreas
- 114 Intestino crasso
- 115 Ileo
- 116 Muscolo medio gluteo
- 117 Muscolo grande gluteo
- 118 Muscolo iliaco
- 119 Muscolo grande psoas
- 120 Vena iliaca comune
- 121 Muscoli addominali laterali
- 122 Arteria iliaca comune
- 123 Cauda equina [fascio nervoso del midollo spinale inferiore]
- 124 Coccige
- 125 Retto
- 126 Nervo ischiatico
- 127 Osso ischiatico
- 128 Femore (osso femorale)
- 129 Muscolo tensore della fascia lata
- 130 Muscolo retto femorale
- 131 Muscolo ileopsoas
- 132 Muscolo sartorio
- 133 Arteria femorale
- 134 Vena femorale
- 135 Funicolo spermatico
- 136 Sinfisi pubica
- 137 Muscolo elevatore dell'ano
- 138 Prostata
- 139 Muscolo otturatore interno
- 140 Muscolo pettineo
- 141 Pube
- 142 Ano
- 143 Muscolo semitendinoso
- 144 Uretra maschile
- 145 Muscoli adduttori
- 146 Muscoli vasti
- 147 Corpi cavernosi del pene



ディスクトルソー， 15横断モデル

日本語

実物大の男性の胴体部を異なる箇所15の層に水平断したモデルです。

それぞれの層は支柱を軸にして水平移動することができます。さらに矢状軸でも回転できるので層の下側断面を見ることもできます。

層の上断面・下断面では骨・筋・臓器・血管・神経といった解剖学的構造の水平的な位置関係を確認できます。重要な構造の名称は本書内でご確認いただけます。

この横断トルソーモデルは，MRI・CT・MRTといった断層撮影画像の学習に効果的な製品です。

高さ：1.2m(台座含む)

重量：約26kg

- | | |
|---------------|---------------|
| 1 頭頂骨 | 54 喉頭腔 |
| 2 大脳鎌 | 55 僧帽筋 |
| 3 側脳室 | 56 脊柱起立筋 |
| 4 脈絡叢 | 57 肩甲挙筋 |
| 5 第3脳室 | 58 頸長筋 |
| 6 側頭筋 | 59 総頸動脈 |
| 7 視神経 [第2脳神経] | 60 胸鎖乳突筋 |
| 8 内側直筋 | 61 広頸筋 |
| 9 眼球 | 62 前頸静脈 |
| 10 篩骨稜 | 63 食道 |
| 11 硬膜静脈洞 | 64 胸骨舌骨 |
| 12 脳梁 | 65 外頸静脈 |
| 13 終脳 (大脳) | 66 甲状腺 |
| 14 蝶形骨 | 67 肋骨 |
| 15 外側直筋 | 68 肺尖 |
| 16 眼窩脂肪体 | 69 頸神経， 前枝 |
| 17 小脳テント | 70 気管 |
| 18 第四脳室 | 71 大菱形筋 |
| 19 小脳 | 72 棘下筋 |
| 20 外耳道 | 73 肩甲下筋 |
| 21 下顎， 関節突起 | 74 奇静脈 |
| 22 鼻中隔 | 75 上腕骨 |
| 23 下鼻甲介 | 76 腋窩動脈 |
| 24 上顎 | 77 腋窩静脈 |
| 25 硬口蓋 | 78 内肋間筋 |
| 26 上口唇 | 79 肺 |
| 27 後頭骨 | 80 上大静脈 |
| 28 脳底動脈 | 81 大胸筋 |
| 29 内頸動脈 | 82 胸骨 |
| 30 頭長筋 | 83 肩甲骨 |
| 31 外側翼突筋 | 84 三角筋 |
| 32 上顎洞 | 85 腕神経叢 |
| 33 咬筋 | 86 小胸筋 |
| 34 顔面動脈 | 87 大動脈 |
| 35 側頭骨， 乳様突起 | 88 広背筋 |
| 36 延髄 | 89 上腕三頭筋 |
| 37 外側頭直筋 | 90 上腕動脈 |
| 38 耳下腺 | 91 上腕静脈 |
| 39 咽頭 | 92 心臓， 左心房 |
| 40 下顎枝 | 93 心臓， 右心房 |
| 41 舌 | 94 右冠状動脈 |
| 42 歯 | 95 肋軟骨 |
| 43 小脳鎌 | 96 前鋸筋 |
| 44 椎骨動脈 | 97 上腕二頭筋 |
| 45 内頸静脈 | 98 左冠状動脈 |
| 46 内側翼突筋 | 99 心臓， 左心室 |
| 47 椎骨， 棘突起 | 100 心臓， 右心室 |
| 48 椎骨， 椎弓 | 101 内胸動脈・内胸静脈 |
| 49 脊髓 | 102 肝臓 |
| 50 椎骨， 椎体 | 103 下大静脈 |
| 51 下咽頭収縮筋 | 104 胃 |
| 52 披裂軟骨 | 105 肝門静脈 |
| 53 甲状軟骨 | 106 脾臓 |

ディスクトルソー, 15横断モデル

日本語

- 107 椎間板
- 108 腎臓
- 109 胆嚢
- 110 小腸
- 111 腹直筋
- 112 尿管
- 113 脾臓
- 114 結腸
- 115 腸骨
- 116 中臀筋
- 117 大臀筋
- 118 腸骨筋
- 119 大腰筋
- 120 総腸骨静脈
- 121 側腹筋
- 122 総腸骨動脈
- 123 馬尾
- 124 尾骨
- 125 直腸
- 126 坐骨神経
- 127 坐骨
- 128 大腿骨
- 129 大腿筋膜張筋
- 130 大腿直筋
- 131 腸腰筋
- 132 縫工筋
- 133 大腿動脈
- 134 大腿静脈
- 135 精索
- 136 恥骨結合
- 137 肛門挙筋
- 138 前立腺
- 139 内閉鎖筋
- 140 恥骨筋
- 141 恥骨
- 142 肛門
- 143 半腱様筋
- 144 男性尿道
- 145 内転筋群
- 146 内側広筋
- 147 陰茎海綿体



Модель туловища в виде дисков

Русский

Это модель туловища мужчины в натуральную величину, разделенная на 15 горизонтальных срезов, сделанных на различных уровнях. Отдельные срезы можно выдвигать на металлическом стержне и вращать вдоль сагитальной оси, чтобы увидеть нижнюю часть. На верхней и нижней сторонах каждого среза изображены в горизонтальном разрезе такие анатомические структуры, как кости, мышцы, внутренние органы, кровеносные сосуды и нервы. Наиболее важные структуры перечислены на следующих страницах согласно действующей международной номенклатуре.

Эта модель туловища с поперечными срезами, созданная с помощью МРТ, особенно подходит для интерпретации и, следовательно, лучшего понимания томографических изображений, особенно полученных с помощью компьютерной или магнитно-резонансной томографии (КТ, МРТ).

Общая высота, включая тренажную подставку – 1,20 м

- | | | | |
|----|---|-----|---|
| 1 | Теменная кость | 54 | Полость гортани |
| 2 | Серп большого мозга | 55 | Трапециевидная мышца |
| 3 | Боковой желудочек | 56 | Собственные мышцы спины (мышца, выпрямляющая позвоночник) |
| 4 | Сосудистое сплетение | 57 | Мышца, поднимающая лопатку |
| 5 | Третий желудочек | 58 | Длинная мышца шеи |
| 6 | Височная мышца | 59 | Общая сонная артерия |
| 7 | Зрительный нерв [II пара черепных нервов] | 60 | Грудино-ключично-сосцевидная мышца |
| 8 | Медиальная прямая мышца | 61 | Подкожная мышца |
| 9 | Глазное яблоко | 62 | Передняя яремная вена |
| 10 | Ячейки решетчатой кости | 63 | Пищевод |
| 11 | Венозный синус твердой мозговой оболочки | 64 | Грудино-подъязычная мышца |
| 12 | Мозолистое тело | 65 | Наружная яремная вена |
| 13 | Конечный мозг (большой мозг) | 66 | Щитовидная железа |
| 14 | Клиновидная кость | 67 | Ребро |
| 15 | Латеральная прямая мышца | 68 | Верхушка легкого |
| 16 | Ретробульбарная клетчатка (жировое тело глазницы) | 69 | Шейные нервы, передние ветви (брюшные ветви) |
| 17 | Намет мозжечка | 70 | Трахея (дыхательное горло) |
| 18 | Четвертый желудочек | 71 | Большая ромбовидная мышца |
| 19 | Мозжечок | 72 | Подостная мышца |
| 20 | Наружный слуховой проход | 73 | Подлопаточная мышца |
| 21 | Нижняя челюсть, мыщелковый отросток | 74 | Непарная вена |
| 22 | Носовая перегородка | 75 | Плечевая кость |
| 23 | Нижняя носовая раковина | 76 | Подмышечная артерия |
| 24 | Верхняя челюсть | 77 | Подмышечная вена |
| 25 | Твёрдое небо | 78 | Межреберные мышцы |
| 26 | Верхняя губа | 79 | Легкое |
| 27 | Затылочная кость | 80 | Верхняя полая вена |
| 28 | Базиллярная артерия | 81 | Большая грудная мышца |
| 29 | Внутренняя сонная артерия | 82 | Грудина |
| 30 | Длинная мышца головы | 83 | Лопатка |
| 31 | Латеральная крыловидная мышца | 84 | Дельтовидная мышца |
| 32 | Верхнечелюстная пазуха | 85 | Плечевое сплетение |
| 33 | Жевательная мышца | 86 | Малая грудная мышца |
| 34 | Лицевая артерия | 87 | Аорта |
| 35 | Височная кость, сосцевидный отросток | 88 | Широчайшая мышца спины |
| 36 | Продолговатый мозг (луковица мозга) | 89 | Трехглавая мышца плеча |
| 37 | Латеральная прямая мышца головы | 90 | Плечевая артерия |
| 38 | Околоушная железа | 91 | Плечевая вена |
| 39 | Глотка | 92 | Сердце, левое предсердие |
| 40 | Ветвь нижней челюсти | 93 | Сердце, правое предсердие |
| 41 | Язык | 94 | Правая коронарная артерия |
| 42 | Зубы | 95 | Реберный хрящ |
| 43 | Серп мозжечка | 96 | Передняя зубчатая мышца |
| 44 | Позвоночная артерия | 97 | Двуглавая мышца плеча |
| 45 | Внутренняя яремная вена | 98 | Левая коронарная артерия |
| 46 | Медиальная крыловидная мышца | 99 | Сердце, левый желудочек |
| 47 | Позвонок, остистый отросток | 100 | Сердце, правый желудочек |
| 48 | Позвонок, дуга | 101 | Внутренняя грудная артерия и вена |
| 49 | Спинной мозг | 102 | Печень |
| 50 | Позвонок, тело | 103 | Нижняя полая вена |
| 51 | Нижний констриктор | 104 | Желудок |
| 52 | Черпаловидный хрящ | 105 | Воротная вена печени |
| 53 | Щитовидный хрящ | | |

- 106 Селезенка
- 107 Межпозвоночный диск
- 108 Почка
- 109 Желчный пузырь
- 110 Тонкая кишка
- 111 Прямая мышца живота
- 112 Мочеточник
- 113 Поджелудочная железа
- 114 Толстая кишка
- 115 Подвздошная кость
- 116 Средняя ягодичная мышца
- 117 Большая ягодичная мышца
- 118 Подвздошная мышца
- 119 Большая поясничная мышца
- 120 Общая подвздошная вена
- 121 Боковые мышцы живота
- 122 Общая подвздошная артерия
- 123 Конский хвост
- 124 Копчик
- 125 Прямая кишка
- 126 Седалищный нерв
- 127 Седалищная кость
- 128 Бедренная кость
- 129 Мышца, напрягающая широкую фасцию
- 130 Прямая мышца бедра
- 131 Подвздошно-поясничная мышца
- 132 Портняжная мышца
- 133 Бедренная артерия
- 134 Бедренная вена
- 135 Семенной канатик
- 136 Лобковый симфиз
- 137 Мышца, поднимающая задний проход
- 138 Предстательная железа
- 139 Внутренняя запирательная мышца
- 140 Гребенчатая мышца
- 141 Лобковая кость
- 142 Задний проход
- 143 Полусухожильная мышца
- 144 Мужская уретра
- 145 Приводящие мышцы бедра
- 146 Широкие мышцы бедра
- 147 Пещеристые тела полового члена



人体躯干片状模型

中文

这是一款实际大小的男性躯干模型，被分割成15个不等的水平切片。各个切片可移出到一根金属杆上，并可沿着其矢状轴旋转观察下侧。在每片切片的上方和下方，可以看到水平截面的解剖学组织，如骨骼、肌肉、器官、血管和神经。下面的几页用现在在国际通用术语罗列了各种最重要的结构。

这款横切面核磁共振模型尤其适用于解释并帮助理解X线断层照相技术所成的图像，尤其是使用计算机或核磁共振成像技术（CT、MRT）所成的图像。

带支座的总高度：1.20m

- | | |
|---------------|--------------|
| 1 顶骨 | 57 肩胛提肌 |
| 2 大脑镰 | 58 颈长肌 |
| 3 侧脑室 | 59 颈总动脉 |
| 4 脉络丛 | 60 胸锁乳突肌 |
| 5 第三脑室 | 61 颈阔肌 |
| 6 颞肌 | 62 颈前静脉 |
| 7 视神经（第二条颅神经） | 63 食道 |
| 8 内直肌 | 64 胸骨舌骨 |
| 9 眼球 | 65 颈外静脉 |
| 10 筛窦 | 66 甲状腺 |
| 11 硬脑膜静脉窦 | 67 肋骨 |
| 12 胼胝体 | 68 肺尖 |
| 13 端脑 | 69 颈神经，前支 |
| 14 蝴蝶骨 | 70 气管 |
| 15 眼外直肌 | 71 大菱形肌 |
| 16 眼球后脂肪（眶脂体） | 72 冈下肌 |
| 17 小脑幕 | 73 肩胛下肌 |
| 18 第四脑室 | 74 奇静脉 |
| 19 小脑 | 75 肱骨 |
| 20 外听道 | 76 腋动脉 |
| 21 下颌骨，髁突 | 77 腋静脉 |
| 22 鼻中隔 | 78 肋间肌 |
| 23 下鼻甲 | 79 肺 |
| 24 上颌骨 | 80 上腔静脉 |
| 25 硬腭 | 81 大胸肌 |
| 26 上嘴唇 | 82 胸骨 |
| 27 枕骨 | 83 肩胛骨 |
| 28 基底动脉 | 84 三角肌 |
| 29 颈内动脉 | 85 臂丛 |
| 30 头长肌 | 86 胸小肌 |
| 31 翼外肌 | 87 主动脉 |
| 32 上颌骨窦 | 88 背阔肌 |
| 33 咬肌 | 89 肱三头肌 |
| 34 面动脉 | 90 肱动脉 |
| 35 颞骨，乳突 | 91 肱静脉 |
| 36 延髓 | 92 心脏，左心房 |
| 37 头外侧直肌 | 93 心脏，右心房 |
| 38 腮腺 | 94 右冠状动脉 |
| 39 咽 | 95 肋软骨 |
| 40 下颌支 | 96 前锯肌 |
| 41 舌 | 97 肱二头肌 |
| 42 牙齿 | 98 左冠状动脉 |
| 43 小脑镰 | 99 心脏，左心室 |
| 44 椎动脉 | 100 心脏，右心室 |
| 45 颈内静脉 | 101 胸廓内动脉和静脉 |
| 46 翼内肌 | 102 肝脏 |
| 47 椎骨，棘突 | 103 下腔静脉 |
| 48 椎骨，弓 | 104 胃 |
| 49 脊髓 | 105 肝门静脉 |
| 50 椎骨，体 | 106 脾 |
| 51 下缩咽肌 | 107 椎间盘 |
| 52 杓状软骨 | 108 肾脏 |
| 53 甲状软骨 | 109 胆囊 |
| 54 喉腔 | 110 小肠 |
| 55 斜方肌 | 111 腹直肌 |
| 56 竖脊肌 | 112 输尿管 |

中文

- 113 胰脏
- 114 大肠
- 115 髌骨
- 116 臀中肌
- 117 臀大肌
- 118 髂肌
- 119 腰大肌
- 120 髂总静脉
- 121 侧腹肌
- 122 髂总动脉
- 123 马尾
- 124 尾髂骨
- 125 直肠
- 126 坐骨神经
- 127 坐骨
- 128 股骨
- 129 阔筋膜张肌
- 130 股直肌
- 131 髂腰肌
- 132 缝匠肌
- 133 股动脉
- 134 股静脉
- 135 精索
- 136 耻骨联合
- 137 肛提肌
- 138 前列腺
- 139 闭孔内肌
- 140 耻骨肌
- 141 耻骨
- 142 肛门
- 143 半腱肌
- 144 男性尿道
- 145 内收肌群
- 146 股骨肌
- 147 阴茎海绵体



3B Scientific

A worldwide group of companies



3B Scientific GmbH
Rudorffweg 8 • 21031 Hamburg • Germany
Tel.: + 49-40-73966-0 • Fax: + 49-40-73966-100
www.3bscientific.com • 3b@3bscientific.com

© Copyright 2011 / 2013 / 2014 for instruction manual and design
of product: 3B Scientific GmbH, Germany