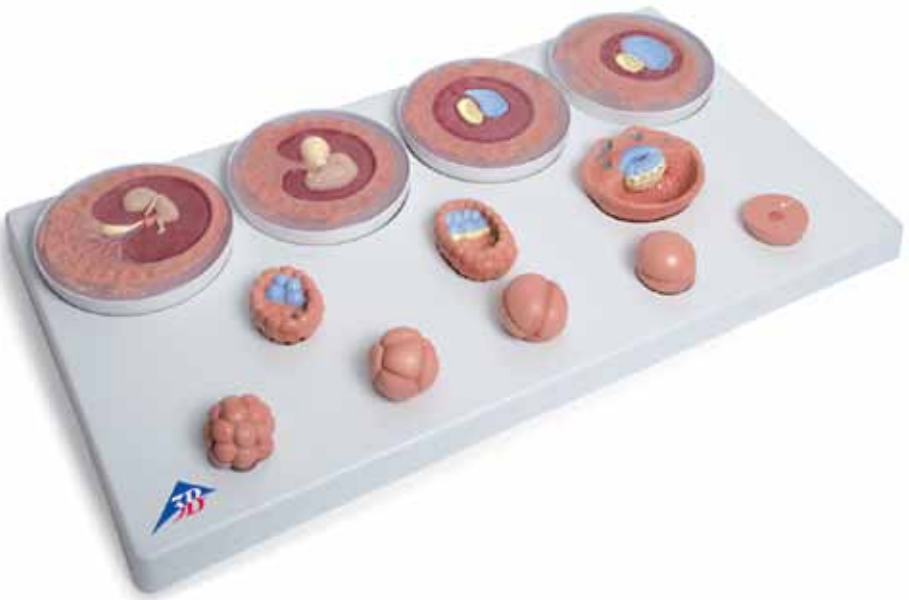



*...going one step further*



**1001257**



**Latin**

- 1 Ovum (Oocytus)
- 2 Pronucleus
- 3 Gametus masculinus (Spermatozoon, Spermium)
- 4 Blastomere
- 5 Blastocoel (Blastocele)
- 6 Trophoblastus
- 7 Embryoblastus
- 8 Embryoblastus: Epiblastus
- 9 Embryoblastus: Hypoblastus
- 10 Lacunae
- 11 Cavitas amniotica
- 12 Saccus vitellinus
- 13 Extraembryonal mesenchyme
- 14 Cavitas chorionica
- 15 Connecting stalk
- 16 Arcus branchiales
- 17 Vesicula ophthalmica
- 18 Cor sigmoideum
- 19 Funiculus umbilicalis
- 20 Chorion frondosum
- 21 Chorion laeve



# Embryo development in 12 stages

English

## A The development of human embryo from fertilization up to the end of the second month of pregnancy

### B Oocyte at the time of fertilization (conception)

The development of an individual (ontogenesis) begins with fertilization. When the pronuclei of the oocyte and sperm cell merge, the genetic material of the father and mother is combined. Fertilization takes place in the broader section of the Fallopian tube (ampulla tubae uterinae) once the gametes (sperm cells, sperms) have reached the female genital tract. Thanks to the intervention of specific enzymes, the sperm cells pass through the zona pellucida and the attached follicles into the female gametes (oocytes). This process is called impregnation. After impregnation, the female and male genetic material from the nucleus and the sperm head with half a set of chromosomes each are present as pronuclei in the oocyte. Before the pronucleus membrane breaks up and the mother's and father's chromosomes start to form pairs, the genetic material is duplicated, so that there are two copies of the paired genome. The resultant cell is referred to as a zygote. While it is being carried through the Fallopian tube into the uterus, the zygote continues developing to form a blastocyst.

### C Zygote in the 2 cell stage

About 30 hours after fertilization, the zygote divides through a process called cleavage into two individual cells that are called blastomeres. They are smaller than the mother cell, as the zona pellucida that surrounds them remains intact up until around day 5.

### D Zygote in the 4 cell stage

The resultant blastomeres continue to divide so that by about 40 to 50 hours after fertilization the 4 cell stage is reached. From this stage on, the cells no longer divide synchronously, so that cleavage stages with odd numbers of blastomeres can occur.

### E Zygote in the 8 cell stage

Around 55 hours after fertilization the 8 cell stage is reached. As the resulting embryo looks like a mulberry, this stage is referred to as the mulberry stage. The embryo is referred to as the morula, after the Latin word *morum* meaning mulberry.

### F Morula

The blastomeres start to organize themselves into an inner cell group forming the embryo itself (embryoblasts) and an outer cell group that feeds the embryo (trophoblasts). The trophoblast provides the embryonic part of the placenta and a part of the embryonic sacs.

### G Blastocyte, approx. day 4

Around day 4 after fertilization, the intercellular spaces flow together forming a cavity inside the embryo. This cavity contains a highly nutritious fluid from the Fallopian tubes and the endometrial cavity. The cavity wall is formed of trophoblasts, to which the embryoblast clings as a protrusion. The embryo is now referred to as a blastocyst. The zona pellucida that is still wrapped around the embryo begins to break up. The trophoblasts form the hormone called HCG (human chorionic gonadotrophin) that signals the pregnancy to the mother's body. The cells of the embryoblast are referred to as embryonic stem cells. All the types of cells of the new organism stem from them.

## H Blastocyte, approx. day 5

At the end of the first week of development, the embryoblast is divided into epiblasts (blue) and hypoblasts (yellow). These layers of cells form the round germinal disc. The embryoblast then goes on to form three germ layers (germinal epithelia), from which all tissues and organs of the embryo will come.

## I Blastocyst, approx. day 8-9

On around day 6 after fertilization, nesting begins (implantation, nidation). Once the blastocyst has “hatched” from the zona pellicula, it comes into contact with the uterine mucous (endometrium). The trophoblast cells multiply where they come into contact with the endometrium. These superficial cells release protein-dissolving enzymes, replacing and destroying the cover cells of the endometrium, so that the blastocyst can enter the connective tissues of the endometrium (invasion).

## J Embryo, approx. day 11

After the embryo has become embedded on around day 11, the endometrium starts being digested by protein splitting enzymes of the superficial trophoblast cells, so that the embryo can receive nutrients from the mother's tissue (histiotrophic phase). The embryo starts to receive nutrients from the mother's blood (haematrophic phase) as soon as the lacunae that have formed in the superficial trophoblasts have attached themselves to the vessels of the endometrium. On around day 12 after fertilization the trophoblast forms villi which it uses to grow into the endometrium. The amniotic sac forms between the epiblasts and the deep trophoblast cells. The yoke sac comes about through the migration of hypoblast cells. The embryoblast then comprises two vesicles. Extraembryonic (menschymal) connective tissue is formed between the embryoblast and the trophoblast.

## K Embryo, approx. day 20

As the mesenchymal connective tissue develops, it is pushed to the edge so that it surrounds the embryo only and coats the inside of the trophoblasts. The cavity that forms between them is called the chorionic cavity (extraembryonic coelom). The connective tissue between the trophoblasts and the embryo forms the body stalk which is the anlage for the umbilical cord. The embryonic urinary vesicle (allantois), an eversion of the yolk sac, grows into the body stalk. The three germinal epithelia (germ layers), the ectoderm, the mesoderm and the endoderm, from which the various types of tissue and organs are formed, produce the germinal disc. The nervous system and parts of the sensory organs are formed essentially from the ectoderm. The mesoderm provides the connective tissue of the skin and musculature, large parts of the urogenital system and the connective tissue and musculature of the gastrointestinal tract. The endoderm is involved in the formation of the intestinal tract.

## L Embryo at around the end of the 1st month of pregnancy

The germinal disc bends and folds sideways, so that the embryo takes on its c-form, and the amniotic cavity becomes bigger. In the area between the anlage of the head and the trunk, there are four so called pharyngeal arches (branchial arches) which are involved in forming the face, nasal cavities, mouth, pharynx, throat and larynx. The left eye anlage, the left optic vesicle, the cardiac anlage can be recognized as a protrusion on the embryo.

# Embryo development in 12 stages

English

## M Embryo at around the end of the 2nd month of pregnancy

The body stem with the vessels that have grown into it has joined with the yolk sack stem to form the umbilical cord. The amniotic cavity becomes larger and displaces the chorionic cavity. It contains fluid from the urinary vesicle of the embryo (amniotic fluid). The amniotic fluid protects the embryo until birth from drying out and damage from the outside. On the former implantation pole, the villi grow more strongly (chorion frondosum), while the villi in the other areas decrease in number (chorion laeve). The head takes up almost half of the embryo's crown-rump length due to the rapid growth of the brain anlage (primordium). The primordia of the upper arm and forearm, thigh and lower leg, as well as fingers and toes can be clearly recognized.

- 1 Oocyte (Ovum)
- 2 Pronucleus
- 3 Male gamete (Sperm cell, Sperm)
- 4 Blastomere (Segmentation sphere, Cleavage cell)
- 5 Blastocyst cavity (Cleavage cavity, Segmentation cavity)
- 6 Trophoblast
- 7 Embryoblast
- 8 Embryoblast: Epiblast
- 9 Embryoblast: Hypoblast
- 10 Lacunae
- 11 Amniotic cavity
- 12 Yolk sac
- 13 Extraembryonal mesenchyme
- 14 Chorionic cavity (Extraembryonic coelom)
- 15 Connecting stalk
- 16 Branchial arches
- 17 Ophthalmic vesicle
- 18 Primitive heart tube
- 19 Umbilical cord
- 20 Chorion frondosum
- 21 Chorion laeve

## A Die Entwicklung des menschlichen Keimes von der Befruchtung bis zum Ende des 2. Schwangerschaftsmonats

### B Eizelle zum Zeitpunkt der Befruchtung (Konzeption)

Die Entwicklung eines Individuums (Ontogenese) beginnt mit der Befruchtung. Durch Verschmelzung der Vorkerne von Ei- und Samenzelle kommt es zur Vereinigung mütterlichen und väterlichen Erbmaterials. Die Befruchtung findet im erweiterten Abschnitt des Eileiters (Ampulla tubae uterinae) statt, nachdem männliche Keimzellen (Samenzellen, Spermien) in den weiblichen Genitaltrakt gelangt sind. Mit Hilfe bestimmter Enzyme dringt die Samenzelle durch die Eihaut (Zona pellucida) und anhängende Follikelzellen in die weibliche Keimzelle (Eizelle, Oozyte) ein. Diesen und Vorgang nennt man Imprägnation. Nach der Imprägnation liegen das weibliche und das männliche Erbmaterial aus dem Eikern und dem Spermienkopf mit jeweils einem halben Chromosomensatz als Vorkerne in der Eizelle vor. Bevor es zur Auflösung der Vorkernmembranen und Paarbildung der sich entsprechenden mütterlichen und väterlichen Chromosomen kommt, findet eine Verdoppelung des jeweiligen Erbmaterials statt, so dass das gepaarte Erbgut nach der Vereinigung in doppelter Ausführung vorliegt. Die entstandene Zelle wird als Zygote bezeichnet. Während ihres Transports durch den Eileiter in die Gebärmutterhöhle entwickelt sich die Zygote zur Blastozyste weiter.

### C Zygote im 2-Zellen-Stadium

Etwa 30 Stunden nach der Befruchtung teilt sich die Zygote durch Furchung in zwei einzelne Zellen, die als Blastomeren bezeichnet werden. Sie sind kleiner als die Mutterzelle, da die diese umgebende Eihaut (Zona pellucida) etwa bis zum 5. Tag erhalten bleibt.

### D Zygote im 4-Zellen-Stadium

Die entstandenen Blastomeren teilen sich weiter, so dass etwa 40-50 Stunden nach der Befruchtung das 4-Zell-Stadium erreicht wird. Ab diesem Stadium verlaufen die Zellteilungen nicht mehr synchron, so dass Furchungsstadien mit ungeraden Blastomerenzahlen gefunden werden.

### E Zygote im 8-Zellen-Stadium

Etwa 55 Stunden nach der Befruchtung ist das 8-Zellen-Stadium erreicht. Wegen der Ähnlichkeit des entstandenen Keimes mit einer Maulbeere spricht man ab diesem Stadium auch vom Maulbeerstadium. Der Keim wird als Maulbeerkeim oder, nach dem lateinische Wort Morum für Maulbeere, als Morula bezeichnet.

### F Morula

Die Blastomeren beginnen, sich in eine innere, den Embryo bildende Zellgruppe (Embryoblast) und eine äußere, den Embryo ernärende Zellgruppe (Trophoblast) zu ordnen. Der Trophoblast liefert den embryonalen Teil des Mutterkuchens (Plazenta) sowie einen Teil der Fruchthüllen.

### G Blastozyste, ca. 4. Tag

Etwa am 4. Tag nach der Befruchtung ist im Innern des Keims durch Zusammenfließen von Zwischenzellräumen eine Höhle entstanden, die nährstoffreiche Flüssigkeit aus dem Eileiter und dem Gebärmutterhohlraum enthält. Die Wand der Höhle wird vom Trophoblasten gebildet, dem der Embryoblast als Vorwölbung anliegt. Der Keim wird nun als Blastozyste bezeichnet. Die den Keim noch umgebende Eihaut (Zona pellucida) beginnt sich aufzulösen. Der Trophoblast bildet das Hormon hCG

# Keimesentwicklung in 12 Stadien

Deutsch

(humanes Choriongonadotropin), das dem Mutterorganismus die Schwangerschaftschaft signalisiert. Die Zellen des Embryoblasten werden auch als embryonale Stammzellen bezeichnet. Aus ihnen können alle Zellarten des neuen Organismus hervorgehen.

## H Blastozyte, ca. 5. Tag

Am Ende der ersten Entwicklungswoche ist der Embryoblast in Epiblast (blau) und Hypoblast (gelb) gegliedert. Beide Zelllagen bilden die runde Keimscheibe. Aus dem Embryoblasten gehen später die drei Keimblätter hervor, aus denen alle Gewebe und Organe des Embryos entstehen.

## I Blastozyste, ca. 8.-9. Tag

Etwas am 6. Tag nach der Befruchtung beginnt die Einnistung (Implantation, Nidation). Nachdem die Blastozyste der Zona pellucida „entschlüpft“ ist, tritt sie in Kontakt mit der Gebärmutter-schleimhaut (Endometrium). An der Berührungsstelle vermehren sich die Trophoblastenzellen. Diese oberflächlichen Zellen verdrängen und zerstören durch Freisetzung eweißauflösender Enzyme die Deckzellschicht der Gebärmutter-schleimhaut, so dass die Blastozyste ins Bindegewebe der Gebärmutter-schleimhaut gelangen kann (Invasion).

## J Keimling, ca. 11. Tag

Nach der Implantation des Keims um den 11. Tag wird die Gebärmutter-schleimhaut durch eweißspaltende Enzyme der oberflächlichen Trophoblastenzellen angedaut, wodurch der Keimling Nährstoffe aus dem mütterlichen Gewebe erhält (histiotrophe Phase). Die Versorgung mit Nährstoffen aus dem mütterlichen Blut (hämatotrophe Phase) erfolgt, sobald die Hohlräume (Lakunen), die sich im oberflächlichen Trophoblasten gebildet haben, Anschluss an die Gefäße der Gebärmutter-schleimhaut bekommen. Um den 12. Tag nach der Befruchtung bildet der Trophoblast Zotten, mit denen er in die Gebärmutter-schleimhaut vorwächst. Zwischen dem Epiblasten und den tiefen Trophoblastenzellen hat sich die Amnionhöhle gebildet. Durch Auswanderung von Hypoblastenzellen ist der Dottersack entstanden. Der Embryoblast besteht somit nun aus zwei Bläschen. Zwischen dem Embryoblasten und dem Trophoblasten entsteht extraembryonales Bindegewebe (Mesenchym).

## K Keimling, ca. 20. Tag

Mit fortschreitender Entwicklung wird das extraembryonale Bindegewebe an den Rand gedrängt, so dass es nur noch den Keim umgibt und den Trophoblasten innen auskleidet. Der dazwischen entstandene Hohlraum wird als Chorionhöhle (extraembryonales Zölon) bezeichnet. Das Bindegewebe zwischen dem Trophoblasten und dem Keimling bildet als Anlage der Nabelschnur den sogenannten Haftstiel. In diesen hinein wächst der embryonale Harnsack (Allantois), eine Ausstülpung des Dottersacks. Die drei Keimblätter Ektoderm, Mesoderm und Entoderm, aus denen jeweils verschiedene Gewebe und Organe hervorgehen, bilden die Keimscheibe. Aus dem Ektoderm entstehen im Wesentlichen das Nervensystem und Anteile der Sinnesorgane. Das Mesoderm liefert das Bindegewebe von Haut und Muskulatur, große Anteile des Urogenitalsystems sowie Bindegewebe und Muskulatur des Magen-Darmtrakts. Das Entoderm ist an der Bildung des Darmrohres beteiligt.

## L Embryo gegen Ende des 1. Schwangerschaftsmonats

Durch Krümmung und seitliche Abfaltung der Keimscheibe hat der Embryo seine C-Form erhalten, die Amnionhöhle hat sich vergrößert. Im Bereich zwischen den Anlagen von Kopf und Rumpf sind vier sogenannte Schlundbögen (Branchialbögen) entstanden, die wesentlich an der Bildung von Gesicht, Nasenhöhlen, Mund, Schlund, Hals und Kehlkopf beteiligt sind. Ferner sind an dem Keimling die linke Augenanlage, das linke Augenbläschen, und die Herzanlage als Vorwölbung zu erkennen.



## M Embryo gegen Ende des 2. Schwangerschaftsmonats

Der Haftstiel mit den eingewachsenen Gefäßen hat sich mit dem Dottersackstiel zur Nabelschnur vereinigt. Die Amnionhöhle wird größer und verdrängt die Chorionhöhle. Sie enthält Flüssigkeit aus der der Harnblase des Embryos (Fruchtwasser). Das Fruchtwasser schützt den Keimling bis zur Geburt vor Austrocknung und Schäden von außen. Am ehemaligen Implantationspol sind die Zotten stärker gewachsen (Chorion frondosum), während sich die Zotten in den übrigen Bereichen zurückbilden (Chorion laeve). Durch rasches Wachstum der Gehirnanlage nimmt der Kopf fast die Hälfte der der Scheitel-Steiß-Länge des Keimlings ein. Die Anlagen von Ober- und Unterarm, Ober- und Unterschenkel, sowie Finger und Zehen sind deutlich zu erkennen.

- 1 Weibliche Keimzelle (Eizelle)
- 2 Vorkern der Eizelle
- 3 Männliche Keimzelle (Samenzelle)
- 4 Furchungszelle (Blastomere)
- 5 Blastozystenhöhle
- 6 Trophoblast
- 7 Embryoblast
- 8 Embryoblast: Epiblast
- 9 Embryoblast: Hypoblast
- 10 Lakunen
- 11 Amnionhöhle
- 12 Dottersack
- 13 Extraembryonales Bindegewebe (Mesenchym)
- 14 Chorionhöhle (extraembryonales Zölon)
- 15 Haftstiel
- 16 Schlundbögen (Branchialbögen)
- 17 Augenbläschen
- 18 Herzanlage
- 19 Nabelschnur
- 20 Zottenreicher Teil der Zottenhaut (Chorion)
- 21 Glatte Teil der Zottenhaut (Chorion)



# Desarrollo del cigoto en 12 estadíos

Español

## A El desarrollo del cigoto humano desde la fecundación hasta finalizar el segundo mes de gestación

### B Óvulo en el momento de la fecundación (Concepción)

El desarrollo del individuo (Ontogénesis) comienza con la fecundación. Mediante la fusión de los núcleos del óvulo y del espermatozoide se produce la unión del material genético materno y paterno. La fecundación tiene lugar en la parte ensanchada de la trompa de Falopio (en la región de la ampolla uterina) después de que los cigotos masculinos (espermatozoides) penetran en el tracto genital femenino. Con la ayuda de determinadas enzimas, el cigoto masculino traspasa la membrana del óvulo (Zona pelúcida) y las células foliculares subyacentes, penetrando en el cigoto femenino. Este proceso se denomina impregnación. Tras la impregnación, el material genético procedente de los gametos masculino y femenino, con la mitad de la carga genética respectivamente, reposan en forma de pronúcleos en el interior del cigoto. Antes de producirse la disolución de la membrana de los pronúcleos y el emparejamiento de los cromosomas maternos y paternos, se produce la restauración del número diploide de cromosomas, de modo que una vez emparejados, dispongamos del material genético duplicado. La célula resultante se denomina cigoto. Durante su viaje por la trompa de Falopio hasta la matriz, el cigoto sigue su desarrollo, convirtiéndose en un blastocito.

### C Cigoto en estadio bicelular

Unas 30 horas después de la fecundación, el cigoto se divide por mitosis en dos células nuevas, llamadas blastómeros. Son de menor tamaño que la célula madre, debido a que la membrana celular (Zona pelúcida) se conserva hasta más o menos el 5º día de gestación.

### D Cigoto en estadio tetracelular

Los blastómeros resultantes se vuelven a dividir, de modo que unas 40 o 50 horas tras la fecundación se alcanza el estadio tetracelular. A partir de este estadio las divisiones celulares ya no se producen de manera sincronizada, de modo que pueden darse estadíos de segmentación con números de blastómeros impares.

### E Cigoto en estadio octocelular

Transcurridas unas 55 horas tras la fecundación, se alcanza el estadio octocelular. Por semejanza del cigoto resultante con una mora, estadio se denomina mórula. El cigoto se denomina mórula.

### F Mórula

Los blastómeros empiezan a disponer sus células en un grupo celular interno que dará lugar al embrión (el embrioblasto), y a otro externo que nutrirá al blastocito (el trofoblasto). El trofoblasto formará la parte embrionaria de la placenta, así como una parte de la bolsa amniótica.

### G Blastocito, aproximadamente 4º día

Aproximadamente al 4º día después de la fecundación, en el interior del cigoto se ha formado una hueco gracias a la unión de los diferentes espacios intercelulares. Este hueco contiene líquido rico en nutrientes procedente de las trompas de Falopio y de la cavidad de la matriz. La pared de esta cavidad está formada por el trofoblasto, al que se adhiere el embrioblasto en forma de protuberancia. A partir de ahora el cigoto se denomina blastocito. La zona pelúcida, que aún envuelve al cigoto, empieza a disolverse. El trofoblasto empieza a segregar la hormona hCH (gonadotropina coriónica humana), que envía al organismo de la madre la señal de que está embarazada. Las células del embrioblasto también se denominan células madre embrionales. A partir de ellas se pueden desarrollar todos los tipos de células del organismo.

# Desarrollo del cigoto en 12 estadíos

## H Blastocito, aproximadamente 5º día

Al final de la primera semana de desarrollo, el embrioblasto se divide en epiblasto (azul) e hipoblasto (amarillo). Ambas láminas forman el disco germinal. Más adelante, a partir del embrioblasto se formarán las tres láminas germinales, a partir de las cuales se van a desarrollar todos los tejidos y órganos del embrión.

## I Blastocito, aproximadamente 8º a 9º día

Más o menos al 6º día tras la fecundación tiene lugar la nidación. Una vez que el blastocito se ha deshecho de la zona pelúcida, entra en contacto con la mucosa de la matriz, el endometrio. En la zona de contacto se multiplican las células del trofoblasto. Estas células superficiales desplazarán y destruirán, mediante la liberación de enzimas proteolíticas la capa del epitelio superficial de la mucosa de la matriz, de modo que el blastocito penetra el tejido conjuntivo de la mucosa del útero (Invasión).

## J Cigoto, aproximadamente 11º día

Tras la nidación, que se produce alrededor del 11º día, el cigoto erosiona la mucosa uterina destruyéndola parcialmente mediante unas enzimas proteolíticas, accediendo así a los nutrientes del tejido materno (fase histotrófica). Se produce el suministro de nutrientes con la sangre materna (fase hematotrófica) en el momento que se han formado unas cavidades (lagunas) en el trofoblasto superficial que se conectan con los vasos sanguíneos maternos del endometrio. Alrededor del 12º día tras la fecundación, el trofoblasto forma vellosidades con las que penetra en la mucosa uterina. Entre el epiblasto y las células trofoblásticas más profundas se ha formado la cavidad amniótica. El saco vitelino se ha formado a partir de células del endoblasto emigradas. Por lo tanto, ahora el embrioblasto está formado por dos vesículas. Entre el embrioblasto y el trofoblasto se forma el tejido conjuntivo extraembrional (mesenquima).

## K Cigoto, aproximadamente 20º día

Conforme avanza el desarrollo el tejido conjuntivo extraembrional es desplazado hacia un lado, de modo que queda envolviendo solamente al embrión y reviste el trofoblasto en su interior. La cavidad resultante se denomina cavidad exocelómica (saco vitelino primitivo). El tejido que hay entre el trofoblasto y el cigoto forma el esbozo del futuro cordón umbilical, el pedículo de fijación. El seno urogenital (alantoides), origina un pequeño divertículo que influye en este pedículo. Las tres láminas germinales que forman el disco germinal trilaminar, ectodermo, mesodermo y endodermo, darán lugar a los distintos tipos de tejidos y a los órganos. A partir del ectodermo se generan principalmente el sistema nervioso y partes de los órganos sensoriales. A partir del mesodermo se forman el tejido conjuntivo de la piel y de la musculatura, una gran parte del sistema urogenital, así como el tejido conjuntivo y la musculatura del tracto estomacal e intestinal. A partir del endodermos se origina una parte del intestino.

## L El cigoto al final del 1º mes de gestación

Se produce el plegamiento del disco germinal y su rotación lateral, confiriendo así al cigoto su forma en „C“. Aumenta el tamaño de la cavidad amniótica. En la zona donde se esbozan la cabeza y el tronco, se han formado cuatro arcos branquiales, que tienen una participación importante en la formación de la cara, senos nasales, boca, tráquea, cuello y laringe. Además, se pueden reconocer en el cigoto la inducción del ectodermo del ojo izquierdo, y la vesícula óptica del ojo izquierdo y el área cardiogena en forma de protuberancias.

## M El cigoto al final del 2º mes de gestación

El pedículo con los capilares a los que se ha unido, junto con el saco vitelino, se unen formando el cordón umbilical. La cavidad amniótica aumenta de tamaño, desplazando la cavidad coriónica. Contiene líquido del seno urogenital del embrión (líquido amniótico). El líquido amniótico protege al cigoto de deshidratarse y de los daños del exterior hasta el momento de su nacimiento. En él, las vellosidades coriónicas se han desarrollado dando lugar al corion frondoso, mientras que las vellosidades coriónicas en las otras zonas comienzan a desaparecer (corion leve). Debido a un rápido crecimiento del nodo primitivo, este ocupa casi la mitad de la longitud caudo-craneal del ectoblasto. Los esbozos de brazos, piernas, antebrazos y pantorrillas, así como de los dedos de las manos y de los pies, son claramente reconocibles.

- 1 Gónada femenina (Óvulo)
- 2 Pornúcleo del óvulo
- 3 Gónada masculina (Espermatozoide)
- 4 Blastómero
- 5 Cavidad citoblástica
- 6 Trofoblasto
- 7 Embrioblasto
- 8 Embrioblasto: Epiblasto
- 9 Embrioblasto: Hipoblasto
- 10 Lagunas
- 11 Cavidad amniótica
- 12 Saco vitelino
- 13 tejido conjuntivo embrional (Mesénquima)
- 14 Cavidad coriónica (Celoma embrionario)
- 15 Pedículo
- 16 Arcos branquiales
- 17 Vesícula óptica
- 18 (Área cardiogena) Área Cardiogena
- 19 Cordón umbilical
- 20 Corion frondoso
- 21 Corion calvo (ó) o leve



# Développement embryonnaire en 12 stades

## A Le développement de l'embryon humain depuis la fécondation jusqu'à la fin du deuxième mois de grossesse

### B Ovule au moment de la fécondation (conception)

Le développement d'un individu (ontogénèse) commence par la fécondation. La fusion des pronucléus de l'ovule et des cellules germinales permet la réunion du matériel génétique maternel et paternel. La fécondation s'effectue dans une partie élargie de l'oviducte (Ampulla tubae uterinae), après que les cellules reproductrices (cellules germinales spermatozoïdes) soient parvenues dans le tractus génital féminin. À l'aide d'enzymes particuliers les spermatozoïdes pénètrent dans la paroi de l'œuf (zone pellucide) et les cellules folliculaires attachées dans la cellule germinale féminine (ovule, ovocyte). Ce processus est appelé imprégnation. Après l'imprégnation, le matériel génétique féminin et masculin du noyau de l'ovule et de la tête du spermatozoïde sont dans le pronucléus de l'ovule avec chacun une moitié du matériel chromosomique. Avant la destruction de la membrane du pronucléus et la formation des paires de chromosomes maternels et paternels correspondants se produit un dédoublement de chaque matériel génétique, ce qui fait que le matériel héréditaire apparié existe en double exemplaire après la réunion. La cellule produite est appelée zygote. Pendant son transport à travers l'oviducte dans la cavité utérine le zygote se développe en blastocyste.

### C Zygote au stade de 2 cellules

Environ 30 heures après la fécondation, le zygote se divise par segmentation en deux cellules individuelles appelées blastomères. Elles sont plus petites que la cellule mère, étant donné que cette coiffe environnante (zone pellucide) reste conservée jusqu'à 5 jours.

### D Zygote au stade de 4 cellules

Les blastomères formés se divisent encore, ce qui fait qu'environ 40 à 50 heures après la fécondation, le stade à 4 cellules est atteint. À partir de ce stade les divisions cellulaires ne sont plus synchrones, ce qui fait qu'on peut trouver des nombres impairs de blastomères.

### E Zygote au stade de 8 cellules

Le stade à 8 cellules est atteint environ 55 heures après la fécondation. Du fait de la ressemblance de l'embryon avec une mûre on désigne également ce stade sous le nom de morula. L'embryon est appelé morula, d'après le mot latin Morum qui signifie mûre.

### F Morula

Les blastomères commencent à s'organiser en un groupe de cellules formant l'intérieur de l'embryon (embryoblaste) et en un groupe de cellules externes qui apportent les nutriments à l'embryon (trophoblaste). Le trophoblaste donne la partie embryonnaire du placenta (placenta) ainsi qu'une partie des annexes embryonnaires.

### G Blastocyste, à environ 4 jours

Environ au 4ème jour suivant la fécondation, apparaît à l'intérieur de l'embryon une cavité suite à la confluence des espaces intercellulaires, qui contient un liquide riche en nutriments provenant de l'oviducte et de la cavité utérine. La paroi de la cavité est formée du trophoblaste qui est adhérent comme une prééminence à l'embryoblaste. L'embryon est alors appelé blastocyste. La membrane qui enveloppe encore

# Développement embryonnaire en 12 stades

Français

l'embryon (zone pellucide) commence à se désagréger. Le trophoblaste produit l'hormone hCG (gonadotrope chorionique humaine), qui signale la grossesse à l'organisme maternel. Les cellules de l'embryoblaste sont également appelées cellules souches embryonnaires. Elles peuvent donner tous les types cellulaires du nouvel organisme.

## H Blastocyste, à environ 5 jours

À la fin de la première semaine de développement, l'embryoblaste se divise en épiblaste (bleu) et en hypoblaste (jaune). Les deux couches de cellules forment le blastoderme arrondi. Les embryoblastes vont donner plus tard les trois feuillettes embryonnaires à partir desquels tous les tissus et organes de l'embryon vont se développer.

## I Blastocyste, à environ 8 à 9 jours

La nidation commence environ au 6ème jour après la fécondation (implantation, nidation). Après que le blastocyste se soit « échappé » de la zone pellucide, il entre en contact avec la muqueuse utérine (endomètre). Les cellules du trophoblaste se multiplient au niveau de la zone de contact. Ces cellules superficielles refoulent et détruisent la couche cellulaire de couvercle de la muqueuse utérine par la libération de protéases, ce qui fait que les blastocystes peuvent parvenir dans le tissu conjonctif de la muqueuse utérine (invasion).

## J Embryon, à environ 11 jours

Après l'implantation de l'embryon, vers le 11ème jour, la muqueuse utérine est digérée par les protéases des cellules superficielles du trophoblaste, ce qui permet à l'embryon de recevoir des nutriments du tissu maternel (phase histiotrophe). L'apport de nutriments du sang maternel (phase hématotrophe) s'effectue dès que les cavités (lacunes) qui se sont formées à la surface du trophoblaste sont reliées aux vaisseaux de la muqueuse utérine. Vers le 12ème jour après la fécondation, le trophoblaste forme des villosités avec lesquelles il pénètre dans la muqueuse utérine. La cavité amniotique est formée entre les épiblastes et les cellules trophoblastiques profondes. Le sac vitellin se forme par migration des cellules hypoblastiques. L'embryoblaste est maintenant composé de deux vésicules. Entre l'embryoblaste et le trophoblaste se forme le tissu conjonctif extra-embryonnaire (mésenchyme).

## K Embryon, à environ 20 jours

Avec la poursuite du développement, le tissu extra-embryonnaire est repoussé sur le bord ce qui fait qu'il n'enveloppe plus que l'embryon et tapisse l'intérieur du trophoblaste. La cavité qui apparaît entre les deux est appelée cavité chorionique (coelome extra-embryonnaire). Le tissu conjonctif entre le trophoblaste et l'embryon forme comme annexe du cordon ombilical ce que l'on appelle le pédoncule d'attache. Dans celui-ci le sac urinaire embryonnaire (allantoïne) pousse vers l'intérieur, une éversion du sac vitellin. Les trois feuillettes embryonnaires, l'ectoderme, le mésoderme et l'endoderme, à partir desquels se forment les différents tissus et organes forment le blastoderme. Le système nerveux se développe principalement à partir de l'ectoderme ainsi que des éléments des organes des sens. Le mésoderme donne naissance au tissu conjonctif de la peau et de la musculature, à une grande partie du système uro-génital ainsi qu'au tissu conjonctif et à la musculature du tractus gastro-intestinal. L'endoderme participe à la formation du tube intestinal.

# Développement embryonnaire en 12 stades

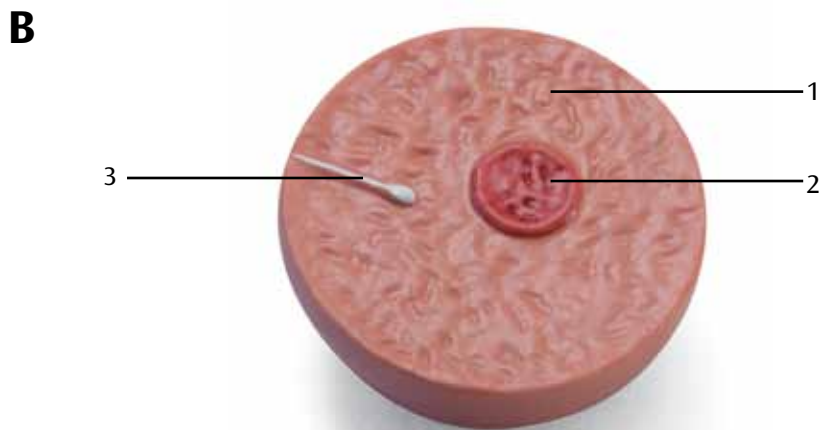
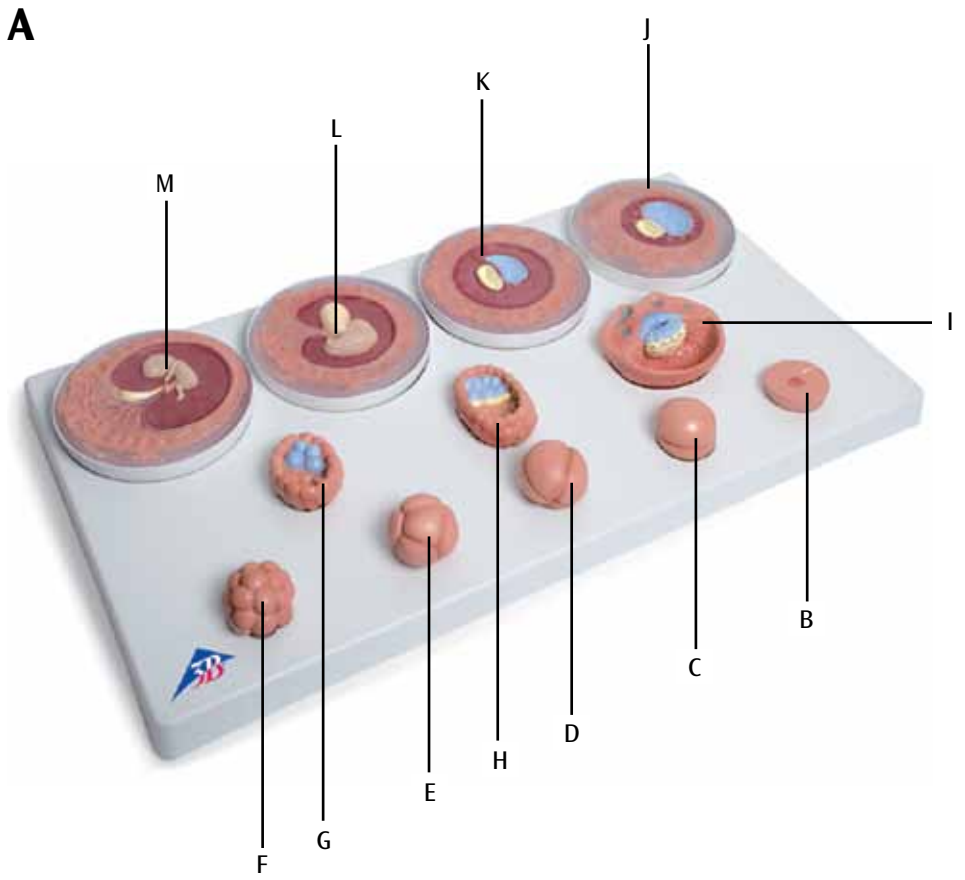
## L L'embryon à la fin du 1er mois de grossesse

Par courbure et repliement latéral du blastoderme, l'embryon a pris sa forme en C, la cavité amniotique s'est agrandie. Dans l'espace entre les ébauches de la tête et du squelette se forment ce que l'on appelle les arcs embryonnaires (arcs branchiaux), qui participent essentiellement à la formation du visage, des cavités nasales, de la gorge, du cou et du larynx. On reconnaît également sur l'embryon l'ébauche de l'œil gauche, la vésicule ophtalmique gauche et l'ébauche du cœur comme une protrusion.

## M L'embryon à la fin du 2ème mois de grossesse


Le pédoncule embryonnaire avec les vaisseaux qui s'y sont formés s'est réuni avec la tige du sac vitellin au cordon ombilical. La cavité amniotique est plus grande et repousse la cavité chorionique. Elle contient du liquide de la vessie embryonnaire (liquide amniotique). Le liquide amniotique protège l'embryon jusqu'à la naissance de la déshydratation et des agressions externes. À partir de l'ancien pôle d'implantation les villosités se développent fortement (chorion villex), tandis que les villosités régressent aux autres emplacements (chorion lisse). La croissance rapide de l'ébauche du cerveau donne à la tête près de la moitié de la longueur vertex-siège de l'embryon. Les ébauches du bras et de l'avant-bras, de la cuisse et de la jambe, ainsi que des doigts et des orteils se distinguent nettement.

- 1 Ovocyte (Ovum)
- 2 Pronucleus
- 3 Gamète mâle (spermatozoïde)
- 4 Blastomère (cellule en segmentation)
- 5 Blastocèle
- 6 Trophoblaste
- 7 Embryoblaste
- 8 Embryoblaste : épiblaste
- 9 Embryoblaste : hypoblaste
- 10 Lacunes
- 11 Cavité amniotique
- 12 Sac vitellin
- 13 Mésenchyme extra-embryonnaire
- 14 Cavité chorionique (coelome extra-embryonnaire)
- 15 Pédicule embryonnaire
- 16 Arcs branchiaux
- 17 Vésicule ophtalmique
- 18 Ébauche cardiaque
- 19 Cordon ombilical
- 20 Chorion villex
- 21 Chorion lisse






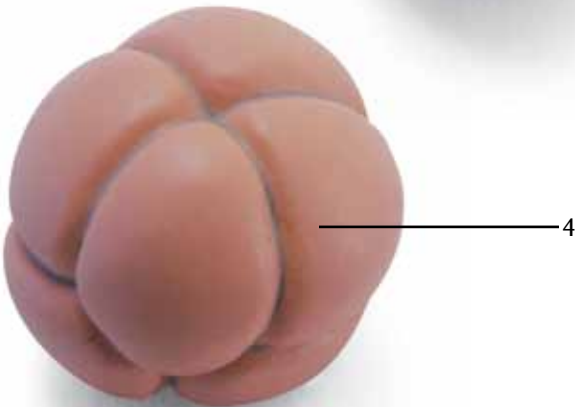
**C**



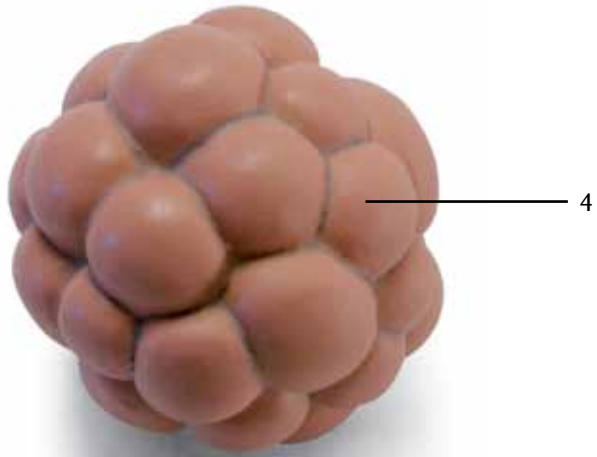
**D**



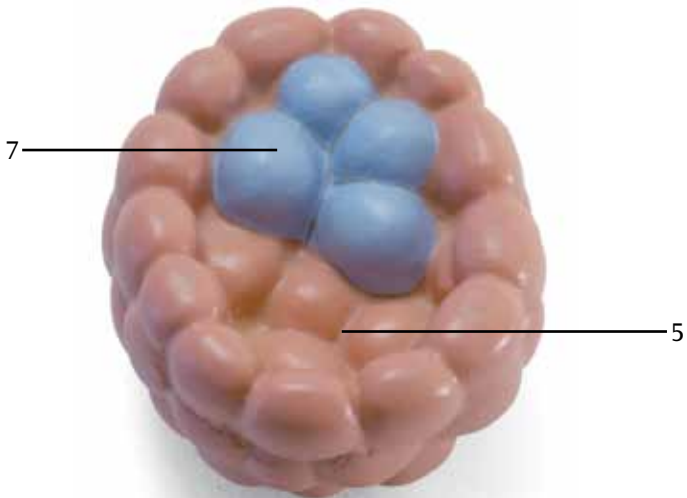
**E**



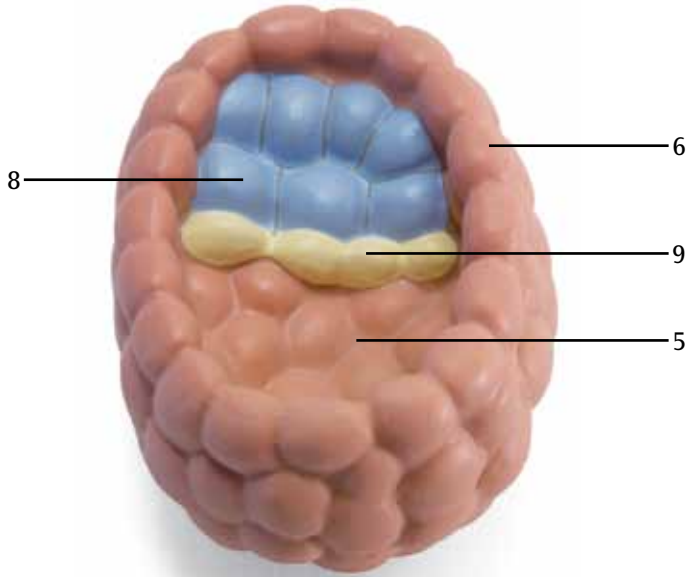
**F**



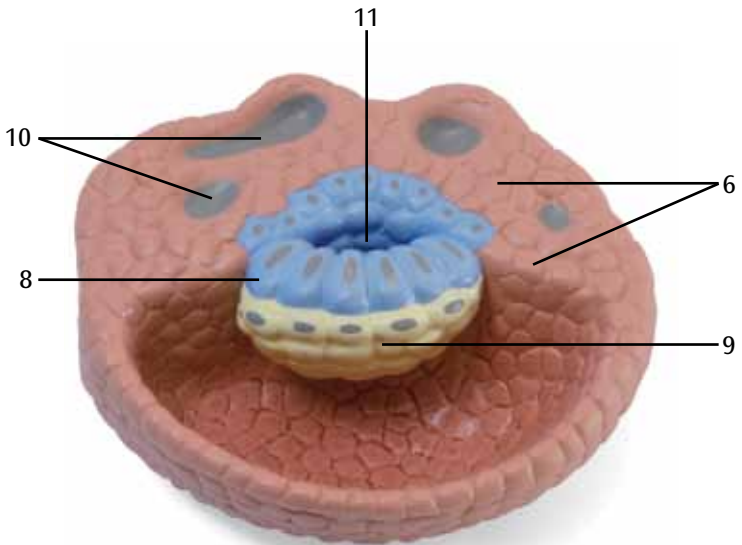
**G**



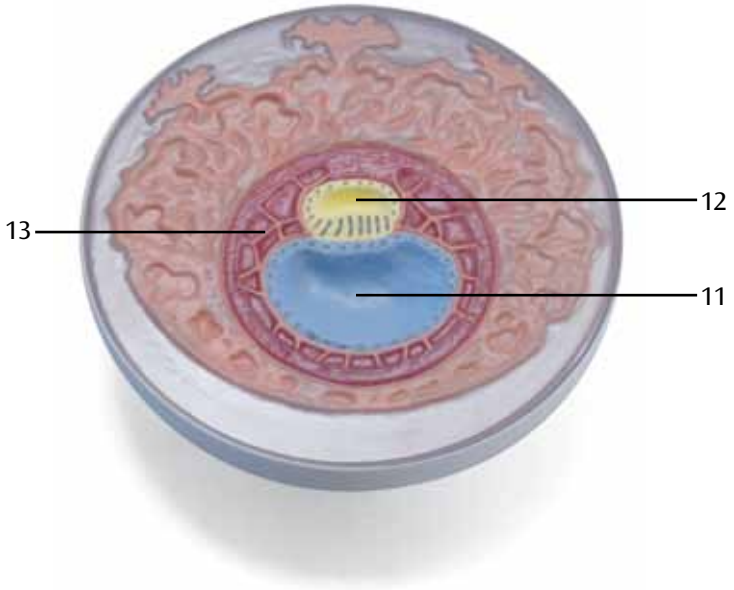
H



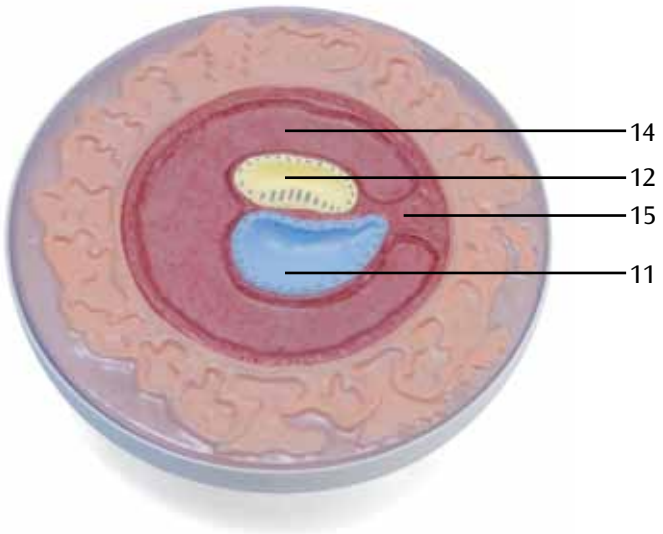
I



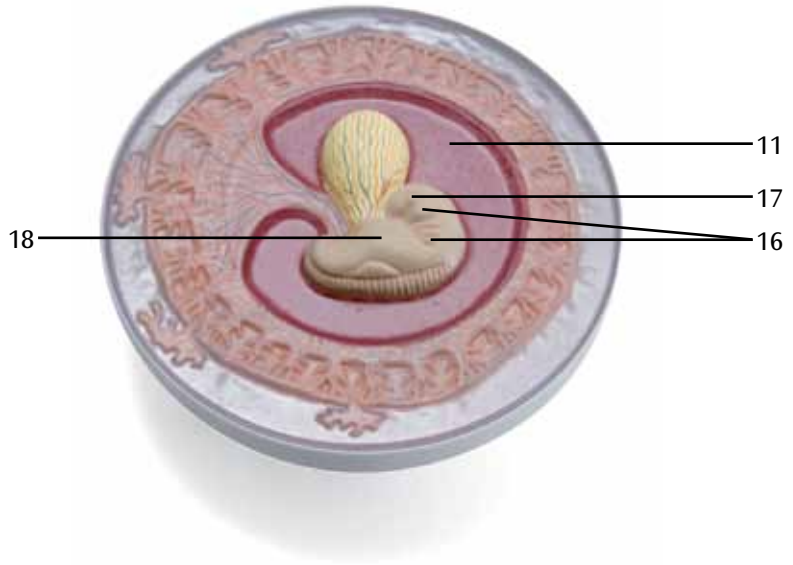
**J**



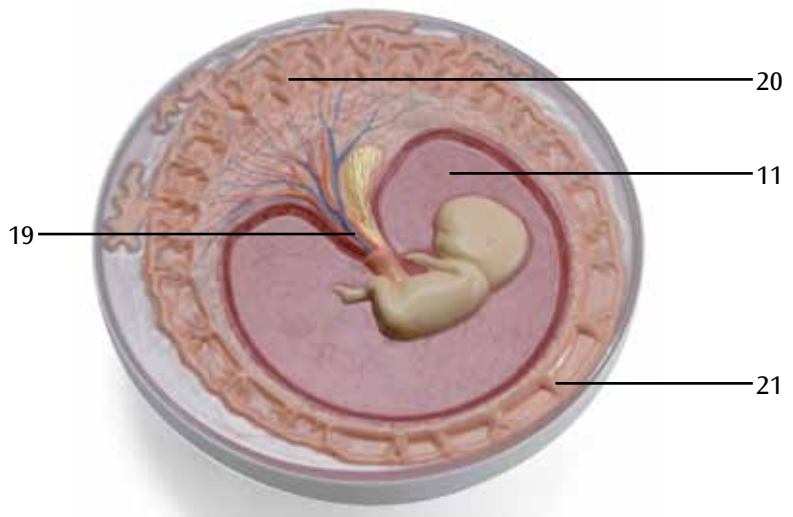
**K**



**L**



**M**



# Desenvolvimento do embrião em 12 estágios

Português

## A O desenvolvimento do embrião humano desde a fecundação até o final do segundo 2º mês de gestação.

### B Óvulo no momento da fecundação (concepção)

O desenvolvimento de um indivíduo (ontogênese) se inicia com a fecundação. Com a fusão dos pronúcleos do óvulo e do espermatozoide ocorre a união do material genético materno e paterno. A fecundação ocorre na parte dilatada da tuba uterina (ampulla tubae uterinae), depois que os gametas masculinos (sêmen, esperma) tiverem alcançado o trato genital feminino. Com ajuda de determinadas enzimas, os espermatozoides alcançam o gameta feminino (óvulo, oócito) através do âmnio (zona pelúcida) e células foliculares anexadas. Este processo é chamado de impregnação. Depois da impregnação, o material genético masculino e feminino encontram-se no óvulo como pronúcleos a partir da cabeça do esperma e do núcleo do óvulo, cada um com metade da porcentagem do cromossoma. Antes de ocorrer a dissolução das membranas dos pronúcleos e a geração de pares dos cromossomas maternos e paternos correspondentes, ocorre uma duplicação de cada material genético, de forma que, depois da união, existe execução duplicada dos genomas pareados. A célula formada é denominada de zigoto.

### C Zigoto no estágio de 2 células

Em torno de 30 horas depois da fecundação, o zigoto se divide através de clivagem em duas células separadas, que são denominadas como blastômeros. Estes são menores do que as células mãe, uma vez que neles permanecem este âmnio que os envolvem (zona pelúcida) até aproximadamente o 5º dia.

### D Zigoto no estágio de 4 células

Os blastômeros formados continuam a se dividir, de forma que depois de 40 - 50 horas depois da fecundação é alcançado o estágio de 4 células. Depois deste estágio, as divisões celulares não ocorrem mais de forma sincrônica, de forma que são encontrados os estágios de clivagem com números ímpares de blastômeros.

### E Zigoto no estágio de 8 células

Aproximadamente 55 horas depois da fecundação é alcançado o estágio de 8 células. Por causa da semelhança do embrião formado como uma amora, chama-se também o processo a partir deste estágio de estágio de amora.

### F Mórula

Os blastômeros começam a se ordenar em um grupo de células interiores, o grupo de células que constituem o embrião (embrioblasto), e um de exteriores, o grupo de células que alimentam o embrião (trofoblasto). O trofoblasto fornece elementos para a parte embrionária da placenta e parte do saco embrionário.

### G Blastocisto, em torno do 4º dia

Aproximadamente no 4º dia depois da fecundação formou-se, através de uma confluência de espaços entre células, uma cavidade no interior do embrião que possui fluidos ricos em nutrientes do oviduto e o espaço da cavidade uterina. A parede da cavidade será constituída por trofoblastos, na qual o embrioblasto se encontra em forma de protusão. O embrião será então denominado como blastocisto. O âmnio (zona pelúcida) que ainda envolve o embrião começa a se dissolver. O trofoblasto produz o hormônio hCG (humanes Choriongonadotropin), que sinaliza a gravidez ao organismo da mãe. As células do embrioblasto são tam-

# Desenvolvimento do embrião em 12 estágios

bém denominadas como células-tronco embrionárias. Delas podem ser derivadas todos os tipos de células do novo organismo.

## H Blastocisto, em torno do 5º dia

Por volta da primeira semana de desenvolvimento, o embrioblasto é subdividido em epiblasto (azul) e hipoblasto (amarelo). As duas capas de células constituem os discos embrionários redondos. Do embrioblasto derivam-se os três folhetos embrionários, dos quais se originam todos os tecidos e órgãos do embrião.

## I Blastocisto, em torno do 8º-9º dia

Aproximadamente no 6º dia depois da fecundação, a nidação se inicia (implantação). Depois de o blastocisto da zona pelúcida haver „desaparecido“, ele entra em contato com a membrana mucosa do útero (endométrio). Na zona de contato, as células trofoblásticas se proliferam. Estas células superficiais pressionam e destroem as células da camada da cobertura através da liberação de enzimas diluidoras de proteínas, de forma que os blastocistos podem alcançar o tecido conjuntivo da membrana mucosa do útero (invasão).

## J Embrião, em torno do 11º dia

Depois da implantação do embrião, aproximadamente no 11º dia, a membrana mucosa do útero é digerida através de enzimas divisoras de proteínas das células trofoblásticas superficiais, e assim o embrião recebe nutrientes do tecido materno (fase histiotrófica). O abastecimento com nutrientes do sangue materno (fase hematotrófica) sucede assim que os espaços ociosos (lacunas) que se formaram nos trofoblastos superficiais entram em contato com os vasos da membrana mucosa do útero.

Aproximadamente no 12º dia depois da fecundação forma-se o trofoblasto viloso, com o qual ele evoluciona na membrana mucosa do útero. Entre o epiblasto e as células trofoblásticas profundas se formou a cavidade amniótica. Através da emigração das células hipoblásticas se originou o saco vitelino. O embrioblasto se constitui então de duas vesículas. Entre o embrioblasto e o trofoblasto se forma o tecido conjuntivo extraembrionário (mesênquima).

## K Embrião, em torno do 20º dia

Com desenvolvimento progressivo, o tecido conjuntivo extraembrionário é pressionado para a borda, de forma que este somente envolve o embrião e forra os trofoblastos por dentro. A cavidade formada entre estas camadas é denominada de vilosidade coriônica (celoma extraembrionário). O tecido conjuntivo entre o trofoblasto e o embrião forma o chamado caule como anexo do cordão umbilical. Por dentro deste, cresce a bexiga embrionária (alantoide), uma eversão do saco vitelino. Os três folhetos embrionários, ectoderma, mesoderma e endoderma, dos quais se originam diferentes tecidos e órgãos, se formam os discos embrionários. Da ectoderma se formam essencialmente o sistema nervoso e parte do sistema sensorial. A mesoderma sustenta o tecido conjuntivo da pele e musculatura, grande parte do aparelho geniturinário bem como o tecido conjuntivo e a musculatura do trato estomacal e intestinal. A endoderma participa na formação tubo intestinal.

## L Embrião ao redor do final do 1º mês de gestação

Através da inflexão e dobradura do disco embrionário o embrião alcançou sua forma de C, a cavidade amniótica ampliou. No espaço entre cabeça e corpo se formaram quatro arcos faríngeos (arcos branquiais), que participam na formação do rosto, cavidades nasais, boca, faringe, pescoço e laringe. Além disso, podem ser reconhecidos no embrião o sistema ocular esquerdo, a vesícula ocular esquerda e a formação do sistema cardiovascular em forma de protusão.

# Desenvolvimento do embrião em 12 estágios

Português

## M Embrião ao redor do final do 2º mês de gestação

O caule com os vasos que nele cresceram se uniu com o cabo do saco vitelino ao cordão umbilical. A cavidade amniótica cresce e pressiona a vilosidade coriônica. Ela contém o fluido da bexiga do embrião (líquido amniótico). O líquido amniótico protege o embrião até o nascimento contra a desidratação e danos exteriores. Nos polos de implantação anteriores, as vilosidades cresceram de forma mais forte (Chorion frondosum), enquanto que as vilosidades nos espaços restantes regressam (Chorion laeve). Através do crescimento rápido do cérebro, a cabeça ocupa quase a metade do comprimento cabeça-nádega do embrião. A formação do braço e antebraço, da coxa e da perna assim como os dedos da mão e do pé podem ser facilmente reconhecidos.

- 1 Gameta feminino (óvulo)
- 2 Pronúcleo do óvulo
- 3 Gametas masculinos (semem)
- 4 Células de clivagem (blastômero)
- 5 Cavidade blastocística
- 6 Trofoblasto
- 7 Embrioblasto
- 8 Embrioblasto: Epiblasto
- 9 Embrioblasto: Hipoblasto
- 10 Lacunas
- 11 Cavidade amniótica
- 12 Saco vitelino.
- 13 Tecido conjuntivo extraembrionário (mesênquima)
- 14 Vilosidade coriônica (celoma extraembrionário)
- 15 Caule
- 16 Arcos faríngeos (arcos branquiais)
- 17 Sistema ocular
- 18 Sistema cardiovascular
- 19 Cordão umbilical
- 20 Parte rica em vilosidades do córion
- 21 Parte lisa do córion



# Sviluppo dell'embrione in 12 stadi

## A Lo sviluppo dell'embrione umano dalla fecondazione alla fine del secondo mese di gravidanza

### B Ovulo al momento della fecondazione (concepimento)

Lo sviluppo di un individuo (ontogenesi) inizia con la fecondazione. Attraverso la fusione del pronucleo dell'ovulo e dello spermatozoo, il materiale genetico della madre è combinato con quello del padre. La fecondazione avviene nella sezione dilatata delle tube di Falloppio (ampolle uterine), dopo che le cellule germinali maschili (spermatozoi, spermio) hanno raggiunto il tratto genitale femminile. Con l'aiuto di determinati enzimi, lo spermatozoo penetra nella cellula germinale femminile (ovulo, ovocito) attraversando il corion (zona pellucida) e le relative cellule follicolari. Questo processo viene denominato fecondazione. Una volta concluso, nell'ovulo si trovano, in qualità di pronuclei, i materiali genetici maschili e femminili provenienti dall'ovocito e dalla testa dello spermatozoo con metà patrimonio cromosomico ciascuno. Prima della fusione delle membrane dei pronuclei e dell'accoppiamento dei corrispondenti cromosomi materni e paterni, si verifica una divisione del relativo materiale genetico, in modo che dopo l'unione il patrimonio appaia doppio. La cellula che ne deriva è denominata zigote. Durante il suo trasporto attraverso le tube di Falloppio verso la cavità uterina, lo zigote si sviluppa fino a diventare una blastocisti.

### C Zigote nello stadio bicellulare

Circa 30 ore dopo la fecondazione, lo zigote si suddivide tramite segmentazione in due singole cellule, denominate blastomeri. Esse sono più piccole della cellula madre, poiché il corion (zona pellucida) che le avvolge viene conservato fino al quinto giorno circa.

### D Zigote nello stadio a quattro cellule

I blastomeri creati si suddividono ulteriormente, così che dopo circa 40-50 ore dalla fecondazione viene raggiunto lo stadio a quattro cellule. A partire da questo momento, le divisioni cellulari non avvengono più in modo sincronizzato, motivo per cui esistono stadi di segmentazione con un numero dispari di blastomeri.

### E Zigote nello stadio a otto cellule

Circa 55 ore dopo la fecondazione viene raggiunto lo stadio a otto cellule. Poiché l'embrione che ne deriva assomiglia a una mora, questo stadio viene definito anche morula.

### F Morula

I blastomeri iniziano a disporsi in un gruppo di cellule (embrioblasto) interno che costituisce l'embrione e in un gruppo di cellule (trofoblasto) esterno destinato invece a nutrire l'embrione. Il trofoblasto fornisce la parte embrionale della placenta e una parte dell'amnio.

### G Blastocisti, ca. 4° giorno

Quattro giorni circa dopo la fecondazione, in seguito al confluire di interstizi cellulari, all'interno dell'ovulo si crea una cavità che contiene fluidi ricchi di sostanze nutritive provenienti dalle tube di Falloppio e dalla cavità uterina. Le pareti della cavità, formate dal trofoblasto, presentano una protrusione, costituita dall'embrioblasto. L'ovulo viene ora denominato blastocisti. Il corion (zona pellucida) che lo avvolge inizia a sciogliersi, mentre il trofoblasto produce l'ormone HCG (gonadotropina corionica umana), che segnala la gravidanza all'organismo della madre. Le cellule dell'embrioblasto vengono chiamate anche cellule staminali embrionali. Da esse possono derivare tutti i tipi di cellule del nuovo organismo.

# Sviluppo dell'embrione in 12 stadi

Italiano

## H Blastocisti, ca. 5° giorno

Alla fine della prima settimana di sviluppo, l'embrionblasto è diviso in epiblasto (blu) e ipoblasto (giallo), che insieme costituiscono il disco germinativo. Dall'embrionblasto scaturiranno in seguito i tre foglietti embrionali, da cui nascono tutti i tessuti e gli organi dell'embrione.

## I Blastocisti, ca. 8°-9° giorno

Sei giorni circa dopo la fecondazione ha inizio l'impianto o nidazione. Dopo che la blastocisti si è „liberata“ della zona pellucida, essa entra in contatto con la mucosa uterina (endometrio). In corrispondenza del punto di adesione, le cellule del trofoblasto si moltiplicano: rilasciando enzimi proteolitici, queste cellule superficiali rimuovono e distruggono lo strato che ricopre la mucosa uterina, consentendo alla blastocisti di penetrare tra i tessuti di quest'ultima (invasione).

## J Embrione, ca. 11° giorno

Dopo l'impianto dell'ovulo, intorno all'undicesimo giorno la mucosa uterina inizia a essere digerita da parte degli enzimi proteolitici delle cellule superficiali del trofoblasto, in modo che l'embrione possa ricevere nutrimento dai tessuti materni (fase istiotrofica). Segue quindi la fornitura di sostanze nutritive provenienti dal sangue materno (fase emotrofica) non appena le cavità (lacune) che si sono formate nei trofoblasti superficiali stabiliscono un collegamento con i vasi sanguigni della mucosa uterina. Circa dodici giorni dopo la fecondazione, il trofoblasto crea dei villi con cui penetra nella mucosa uterina. Tra gli epiblasti e le cellule di trofoblasti più profonde si è creata la cavità amniotica, mentre in seguito alla migrazione delle cellule di ipoblasti si è venuto a formare il sacco vitellino. L'embrionblasto è ora quindi costituito da due vescichette. Tra l'embrionblasto e il trofoblasto si crea il tessuto connettivo extraembrionale (mesenchima).

## K Embrione, ca. 20° giorno

Man mano che procede lo sviluppo, il tessuto connettivo extraembrionale viene marginalizzato, in modo che avvolga solo più l'ovulo e rivesta i trofoblasti dall'interno. La cavità intermedia creata viene definita cavità coriale (celoma extraembrionale). Il tessuto connettivo tra i trofoblasti e l'embrione forma il cosiddetto peduncolo embrionale, che costituisce il precursore del cordone ombelicale. All'interno di esso cresce l'allantoide, un'evaginazione del sacco vitellino. I tre foglietti embrionali, ectoderma, mesoderma ed endoderma, da cui derivano diversi tessuti e organi, costituiscono il disco germinativo. Dall'ectoderma scaturiscono, generalmente, il sistema nervoso e parte degli organi sensoriali, dal mesoderma il tessuto connettivo di cute e muscolatura, gran parte del sistema urogenitale, nonché il tessuto connettivo e la muscolatura del tratto gastrointestinale. L'endoderma è invece deputato alla formazione del tubo intestinale.

## L Embrione verso la fine del 1° mese di gravidanza

Attraverso la curvatura e il ripiegamento laterale del disco germinativo, l'embrione ha assunto la sua forma a C, mentre la cavità amniotica si è ingrandita. Nella zona tra gli abbozzi di testa e tronco sono apparsi quattro archi faringei (archi branchiali), destinati generalmente alla formazione di viso, fosse nasali, bocca, faringe, gola e laringe. Inoltre, sull'embrione sono riconoscibili, sotto forma di protrusione, l'abbozzo dell'occhio sinistro, la vescicola ottica sinistra e il tubo cardiaco primitivo.

## M Embrione verso la fine del 2° mese di gravidanza

Il peduncolo embrionale con i vasi sanguigni ora sviluppati si è unito al dotto vitellino, formando il cordone ombelicale. La cavità amniotica si ingrandisce e sostituisce la cavità coriale. Essa contiene fluidi provenienti dalla vescica dell'embrione (liquido amniotico). Il liquido amniotico protegge l'embrione dal prosciugamento e da danni esterni fino alla nascita. In corrispondenza di quello che era il polo di impi-

# Sviluppo dell'embrione in 12 stadi

anto, i villi si sono rinforzati (corion frondoso), mentre i villi nelle zone rimanenti regrediscono (corion liscio). Attraverso una crescita rapida dell'abbozzo encefalico, la testa occupa quasi la metà della lunghezza cranio-caudale dell'embrione. Si riconoscono chiaramente gli abbozzi di braccio e avambraccio, coscia e gamba, dita delle mani e dei piedi.

- 1 Cellula germinale femminile (ovulo)
- 2 Pronucleo dell'ovulo
- 3 Cellula germinale maschile (spermatozoo)
- 4 Cellula di segmentazione (blastomero)
- 5 Blastocoele
- 6 Trofoblasto
- 7 Embrioblasto
- 8 Embrioblasto: epiblasto
- 9 Embrioblasto: ipoblasto
- 10 Lacune
- 11 Cavità amniotica
- 12 Sacco vitellino
- 13 Tessuto connettivo extraembrionale (mesenchima)
- 14 Cavità coriale (celoma extraembrionale)
- 15 Peduncolo embrionale
- 16 Archi faringei (archi branchiali)
- 17 Vescicola ottica
- 18 Tubo cardiaco primitivo
- 19 Cordone ombelicale
- 20 Corion frondoso
- 21 Corion liscio



# 受精後の卵子発育12段階モデルⅡ型

日本語

## A 受精から妊娠2ヶ月までのヒト生殖細胞の発生

### B 受精時の卵子

受精により個体発生が始まります。卵細胞の核と精子細胞が結合し、父親と母親の遺伝物質が結びつきます。雄性配偶子（精子）が女性生殖管に到達すると卵管（卵管膨大部）の中で受精が起こります。酵素が介入し、精子細胞は卵巣濾胞（卵胞）層を突破し、透明帯（卵外被）を通り、卵細胞の細胞膜に結合して、雌性配偶子（卵子）の中に到達します。この過程を受精といいます。受精が起こると、卵子の中で雌性の遺伝物質を持つ卵細胞の核と雄性の遺伝物質を持つ精子頭部の染色体がそれぞれ前核をつくります。前核内で雌性、雄性それぞれの遺伝情報（染色体）が倍加したのち、前核の膜が破れ、雌雄の染色体が統合されます。染色体が結合した細胞は受精卵と呼ばれます。受精卵は、分裂（卵割）を開始し、卵管を通る間も分裂を続けて胚盤胞を形成します。

### C 2細胞期の受精卵

受精から約24～30時間後、受精卵は卵割が起こり、2つの細胞に分かれます。これを割球といいます。細胞の周りを囲む透明帯は5日目頃までは変化しないため細胞は元の細胞より小さいままです。

### D 4細胞期の受精卵

割球は分裂を続け、受精から40～50時間後までには4細胞期に入ります。この段階からは分裂が同調して起こらなくなるため、奇数の卵割段階が見られます。

### E 8細胞期の受精卵

受精から約55時間後、8細胞期に入ります。

### F 桑実胚

胎芽が桑の実に似ていることからこの期のことを桑実胚期、この胚を桑実胚と呼びます。割球は胎児を形成する内部細胞（胚結節）と胎児に栄養を与える外部細胞（栄養膜）に分かれ始めます。栄養膜は胚となる側に臍帯と胚嚢の一部を作ります。

### G 4日目頃の胚盤胞

受精から4日目頃、細胞同士が移動して胚の内側に空洞（胞胚腔）を形成します。この空洞は卵管、子宮内膜腔から分泌される栄養を含んだ液体を含みます。空洞の壁は栄養膜で形成され、胚結節に突起部ができます。胚は胚盤胞と呼ばれ、とり囲んでいた透明帯が剥がれ始めます。栄養膜からHCG（ヒト絨毛ゴナドトロピン）というホルモンが作られ、母体に妊娠の兆候があることを知らせます。胚結節の細胞は胚幹細胞といい、この細胞から新しい器官が発生します。

### H 5日目頃の胚盤胞

分裂を始めて5日目ほどで胚結節（内部細胞塊）は胚盤葉上層（青）と内胚葉（黄色）に分かれます。胚結節は三層の胚葉（胚上皮）を形成し、そこから胎児の細胞や器官が発生します。

## I 8-9日目頃の胚盤胞

受精から約6日目頃に着床が起こります。胚が透明帯から“孵化”すると、子宮粘膜（子宮内膜）に附着します。栄養膜の細胞は子宮内膜と接するところで増殖します。この細胞はタンパク質を溶かす酵素を分泌し、子宮内膜の被蓋細胞を破壊、再生できるため、胚盤胞が子宮内膜の結合組織に入ることができます。（浸潤）

## J 11日目頃の胚

約11日目頃、胚が着床すると子宮内膜は栄養膜細胞から分泌されるタンパク質分解酵素により分解されて胚が母体の組織から栄養を受けられるようになります。

栄養膜の表面に裂孔ができ、これが子宮内膜の血管に取り付くと 胚は母体の血液から栄養を受け取りはじめます。

受精から約12日目頃、栄養膜は絨毛を形成して子宮内膜へ伸ばしていきます。胚盤胞上層と栄養膜細胞の間に羊膜ができます。内胚葉細胞が移動することにより、卵黄嚢が形成されます。胚結節（内部細胞塊）は2つの小胞を持つこととなります。胚外組織（間葉）が胚結節と栄養膜の間に形成されます。

## K 20日目頃の胚

間葉は発達すると胚の縁まで押し広げられます。

胚と胎盤の間の腔は胚体外体腔といわれます。栄養膜と胚の間の結合組織は臍帯の原基となる腹莖を作ります。

胚体外体腔中の腹莖の中で尿嚢が発達します。胚盤を作る3つの胚上皮（胚葉）は、外胚葉・中胚葉・内胚葉から成り、これらからは様々な組織や器官が作られます。

外胚葉からは神経系や感覚器の一部が作られます。中胚葉は皮膚の結合組織や筋肉組織、泌尿生殖器系の大部分、消化管の結合組織や筋肉組織を作ります。内胚葉は腸管の形成に関わってきます。

## L 妊娠1ヶ月頃の胎児

胚盤が広がり胎児はアルファベットのCに似た形になります。羊膜腔が拡大します。

頭と胴体の原基の間の部分に咽頭弓（内臓弓・鰓弓）という柱状構造があります。これは顔、鼻腔、口、咽頭、喉頭の形成に関わってきます。

目、眼胞、心臓の原基が突出して見えてきます。

\*広義には鰓弓も含まれるが、正確には鰓弓は鰓に分化することが前提。

## M 妊娠2ヶ月頃の胎児

腹莖の血管と卵黄嚢は臍帯を形成します。 羊膜腔が大きくなります。ここには胎児の尿嚢から出る液体（羊水）が溜まります。

羊水は胎児が誕生するまで乾燥と外界のダメージから守ります。繁生絨毛膜では絨毛がさらに発達し、平滑絨毛膜では減っていきます。

脳の前基が急速に発達するので胎児の頭殿長のほとんどを頭部が占めています。上肢と下肢の前基、指や足がはっきりと認識されるようになります。

# 受精後の卵子発育12段階モデルⅡ型

日本語

- 1 卵細胞（卵子・雌性配偶子）
- 2 前核
- 3 精子（雄性偶子）
- 4 割球（卵割細胞）
- 5 胞胚腔（割腔）
- 6 栄養膜
- 7 胚結節（内部細胞塊）
- 8 胚盤葉上層
- 9 内胚葉
- 10 孔
- 11 羊膜腔
- 12 卵黄囊
- 13 胚外間葉
- 14 胚体外体腔
- 15 結合茎
- 16 咽頭弓（内臓弓）
- 17 眼胞
- 18 発達前の心管
- 19 臍帯
- 20 繁生絨毛膜
- 21 平滑絨毛膜



## **A Развитие эмбриона человека от момента оплодотворения до конца второго месяца беременности**

### **B Ооцит в момент оплодотворения (зачатие)**

Развитие особи (онтогенез) начинается с оплодотворения. Когда пронуклеусы ооцита и сперматозоида сливаются, объединяется генетический материал матери и отца. Оплодотворение происходит в широкой части фаллопиевой трубы (ампуле маточной трубы), как только гаметы (сперматозоиды) попадают в женские половые пути. За счет особых ферментов сперматозоиды проникают через прозрачную оболочку и присоединенные фолликулы в женские гаметы (ооциты). Этот процесс называется зачатием. После зачатия женский и мужской генетический материал из ядра ооцита и головки сперматозоида, содержащие по половине набора хромосом каждый, образуют в ооците пронуклеусы. До разрушения мембраны пронуклеуса и начала образования хромосомами матери и отца пар генетический материал удваивается, т.е. образуются две копии объединенного генома. Образованная в результате клетка называется зиготой. Во время прохождения по фаллопиевой трубе в матку зигота продолжает развиваться с образованием бластоцисты.

### **C Зигота на стадии 2 клеток**

Примерно через 30 секунд после оплодотворения зигота разделяется в ходе процесса, называемого расщеплением, на две отдельные клетки, которые называются бластомерами. Они меньше материнской клетки, так как прозрачная оболочка, окружающая их, остается интактной примерно до 5-го дня.

### **D Зигота на стадии 4 клеток**

Образованные бластомеры продолжают делиться, т.е. примерно через 40-50 часов после оплодотворения наступает стадия 4 клеток. На этой стадии клетки перестают делиться синхронно, поэтому могут наблюдаться стадии дробления с нечетным числом бластомеров.

### **E Зигота на стадии 8 клеток**

Примерно через 55 часов после оплодотворения наступает стадия 8 клеток. Так как образованный эмбрион похож на туювую ягоду, эта стадия называется стадией туювой ягоды. Эмбрион называется морулой, что в переводе с латинского языка значит «туювая ягода».

### **F Морула**

Бластомеры начинают организовываться во внутреннюю группу клеток, образуя собственно эмбрион (эмбриобласты), и внешнюю группу клеток, которые питают эмбрион (трофобласты). Трофобласты образуют эмбриональную часть плаценты и часть зародышевых мешков.

### **G Бластоциста, примерно 4-й день**

Примерно через 4 дня после оплодотворения внутриклеточные пространства сливаются между собой с образованием полости внутри эмбриона. Эта полость содержит высокопитательную жидкость из фаллопиевых труб и полости эндометрия. Стенка полости образована из трофобластов, к которым в виде выпячивания присоединяется эмбриобласт. Эмбрион теперь называется бластоцистой. Прозрачная оболочка, по-прежнему окружающая эмбрион, начинает разрушаться. Трофобласты выделяют гормон, называемый ХГЧ (хорионический гонадотропин человека), который сигнализирует организму матери о беременности. Клетки эмбриобласта называются эмбриональными стволовыми клетками. Все типы клеток нового организма происходят от них.

# Развитие эмбриона, 12 стадий

Русский

## **H** Блостоциста, примерно 5-й день

В конце первой недели развития эмбриобласт делится на эпибласты (голубого цвета) и гипобласты (желтого цвета). Эти слои клеток образуют округлый зародышевый диск. Затем эмбриобласт разделяется на три герминативных слоя (зародышевого эпителия), из которых потом образуются все ткани и органы эмбриона.

## **I** Блостоциста, примерно 8-9-й дни

Примерно на 6-й день после оплодотворения начинается процесс имплантации (нидации). Как только блостоциста «вылупится» из прозрачной оболочки, она соприкасается со слизистой оболочкой матки (эндометрием). При контакте с эндометрием трофобласты начинают делиться. Эти поверхностные клетки выделяют протеолитические ферменты, замещая и разрушая клетки покровного эпителия эндометрия, чтобы блостоциста могла проникнуть в соединительную ткань эндометрия (инвазия).

## **J** Эмбрион, примерно 11-й день

После внедрения эмбриона примерно на 11-й день протеолитические ферменты поверхностных трофобластов начинают переваривать эндометрий, чтобы эмбрион мог получать питательные вещества из тканей матери (гистотрофная фаза). Эмбрион начинает получать питательные вещества из крови матери (гематотрофная фаза), как только лакуны, образованные на поверхностных трофобластах, прикрепятся к сосудам эндометрия. Примерно на 12-й день после оплодотворения трофобласт образует ворсинки, с помощью которых врастает в эндометрий. Между эпибластами и глубоколежащими клетками трофобласта образуется амниотический мешок. Желточный мешок образуется в результате миграции клеток гипобласта. То есть эмбриобласт содержит два пузырька. Между эмбриобластом и трофобластом образуется внезародышевая (мезенхимальная) соединительная ткань.

## **K** Эмбрион, примерно 20-й день

В процессе своего развития мезенхимальная соединительная ткань распространяется к краям, окружает только сам эмбрион и покрывает трофобласты изнутри. Полость, образованная между ними, называется хоральной (внезародышевая полость тела). Соединительная ткань между трофобластами и эмбрионом образует брюшной стебелек – зачаток путочного канатика. Эмбриональный мочевого пузырь (аллантаис), – выворот желточного мешка, прорастает в брюшной стебелек. Три слоя зародышевого эпителия (герминативных слоя) – эктодерма, мезодерма, энтодерма, из которых формируются различные типы органов и тканей, образуют зародышевый диск. Нервная система и части органов чувств в основном образуются из эктодермы. Мезодерма дает начало соединительной ткани кожи и мышц, крупных частей мочеполовой системы, а также соединительной и мышечной ткани желудочно-кишечного тракта. Энтодерма участвует в образовании кишечного тракта.

## **L** Эмбрион примерно к концу первого месяца

### **беременности**

Зародышевый диск изгибается и складывается с боков таким образом, что эмбрион приобретает С-образную форму, а амниотическая полость увеличивается. В области между зачатком головы и туловища наблюдаются четыре так называемых глоточных (жаберных) дуги, которые участвуют в образовании лица, носовых пазух, полости рта, глотки, горла и гортани. Зачаток левого глаза, левый глазной пузырь, и зачаток сердца у эмбриона выглядят как выпячивания.



## М Эмбрион примерно к концу второго месяца беременности

Брюшной стебелек с выросшими в него сосудами соединяется с ножкой желточного мешка и образует пупочный канатик. Амниотическая полость становится больше и замещает собой полость хориона. В ней содержится жидкость из мочевого пузыря эмбриона (амниотическая жидкость). Амниотическая жидкость защищает эмбрион и плод до рождения от обезвоживания и повреждения извне. В бывшей зоне имплантации ворсинки растут сильнее (ворсинчатый хорион), тогда как в других областях их становится меньше (гладкий хорион). Голова занимает почти половину длины эмбриона от макушки до пят из-за быстрого роста зачатка головного мозга (закладка головного мозга). Можно легко распознать зачатки плеча и предплечья, бедра и голени, а также пальцев рук и ног.

- 1 Ооцит (яйцеклетка)
- 2 Пронуклеус
- 3 Мужская гамета (сперматозоид)
- 4 Бластомер (клетка на стадии дробления)
- 5 Полость бластоцисты (зародышевый пузырек, бластодермический пузырек)
- 6 Трофобласт
- 7 Эмбриобласт
- 8 Эмбриобласт: эпибласт
- 9 Эмбриобласт: гипобласт
- 10 Лакуны
- 11 Амниотическая полость
- 12 Желточный мешок
- 13 Внезародышевая мезенхимальная ткань
- 14 Хориальная полость (внезародышевая полость тела)
- 15 Аллантаидный стебелек
- 16 Жаберные дуги
- 17 Глазной пузырек
- 18 Примитивная сердечная трубка
- 19 Пупочный канатик
- 20 Ворсинчатый хорион
- 21 Гладкий хорион

# 胚胎发育的12个阶段

中文

## A 人类胚胎从受精开始至妊娠第二个月末的发育过程

### B 受精时的卵细胞（怀孕）

个体发生（个体的发育）从受精开始。当卵母细胞和精细胞的原核融合，父体和母体的遗传物质结合。受精过程在配子（精细胞，精子）到达女性生殖道之后，发生在输卵管宽处（输卵管壶腹部）。由于特异性酶的干预，精细胞通过透明带和卵泡并到达母体配子（卵细胞）。这个过程称为受精。受精之后，来源于细胞核的母体遗传物质和精子头部的父体遗传物质作为前核存在于卵细胞内。前核膜破碎之后，母体和父体染色体开始配对，遗传物质开始复制，从而产生两个一模一样的配对染色体基因。精子和卵子融合所产生的细胞叫做受精卵。当受精卵通过输卵管，进入子宫，受精卵继续分裂形成囊胚。

### C 处于2个细胞阶段的受精卵

受精完成大约30秒之后，受精卵卵裂成两个独立的细胞，称为卵裂球。它们要比母细胞小，5天内，透明带都将围绕它们周围。

### D 处于4个细胞阶段的受精卵

所产生的卵裂球持续分裂，在受精过程完成后40-50个小时之后，到达4个细胞阶段。从这个阶段开始，细胞不再同步同时分裂，从而进入卵裂球奇数分裂的卵裂期。

### E 处于8个细胞阶段的受精卵

在受精过程结束后约55小时，到达8细胞阶段。所形成的胚胎就像一个桑葚，因而这个时期被称为桑葚期。胚胎被称为桑葚胚，拉丁文“morum”的意思是桑葚。

### F 桑椹胚

卵裂球开始将它们自身组成一个形成胚胎自身的内层细胞团（成胚细胞）和一个滋养胚胎的外层细胞团（胚胎滋养层）。胚胎滋养层为成胚细胞提供部分胎盘和胚囊。

### G 胚细胞，约第4天

受精完成后约第四天，细胞间隙融合在一起，在胚胎内部形成一个腔。这个腔内含有来自输卵管和子宫内腔的高营养液体。这个腔的腔壁由胚胎滋养层形成，成胚细胞像一个隆起粘附在腔壁上。现在的胚胎称为囊胚泡。一直围绕在外面的透明带开始破碎。胚胎滋养层形成一种叫做HCG（人绒毛膜促性腺激素）的荷尔蒙，表明母体已经受孕。成胚细胞被称作胚胎干细胞。新个体中所有类型的细胞均由它们分裂而来。

### H 胚细胞，约第5天

在分裂的第一周结束时，成胚细胞分裂成外胚层（蓝色）和内胚层（黄色）。这些细胞层形成圆形的胚盘。成胚细胞随后继续形成三层的胚层（胚上皮），进而将分裂成胚胎的所有组织和细胞。

### I 囊胚泡，约第8天至第9天

在受精完成之后约第六天，开始着床。从柱状表皮“孵化”出来之后，囊胚泡与子宫粘膜（子宫内腔）接触。当胚胎滋养层与子宫内腔接触之后，胚胎滋养层细胞开始大量分裂。这些表层细胞释放蛋白溶解酶，取代并破坏子宫内腔的盖细胞，从而让囊胚泡进入子宫内腔的结缔组织（穿透）。

## J 胚胎，受精后约11天

受精之后约11天，胚胎完成着床，子宫内膜开始被表皮滋养层细胞所产生的裂解酶消化，从而胚胎可以接受来自母体组织的营养（胎盘）。胚胎开始从母体血液（母血）获得营养，同时表皮滋养层中形成的腔隙自动粘附到子宫内膜的血管上。在受精之后约12天，胚胎滋养层形成伸入到子宫内膜的长茸毛。在外胚层和滋养层内层细胞之间形成羊膜囊。内胚层细胞移动产生卵黄囊。随后，成胚细胞分裂构成两个小囊。成胚细胞和胚胎滋养层之间形成胚胎外结缔组织。

## K 胚胎，受精后约20天

胚胎外结缔组织形成之后，被推到边缘，这样胚胎外结缔组织仅围绕在胚胎周围，并覆盖胚胎滋养层的内部。在它们之间形成的腔被称为绒毛膜腔（胚外体腔）。在胚胎滋养层和胚胎之间的结缔组织形成体蒂，体蒂是脐带的原基。胚胎期的尿囊（尿膜），卵黄囊翻转形成体蒂。三个胚上皮（胚层）外胚层、中胚层和内胚层，形成各种类型的组织和器官，产生胚盘。神经系统和部分感觉器官主要由外胚层形成。中胚层主要形成肌肉和皮肤的结缔组织、大部分泌尿生殖系统和结缔组织以及消化道肌肉组织。内胚层则最终形成肠道。

## L 怀孕后第一个月末的胚胎

胚盘横向往弯曲折叠，从而胎盘形成字母“C”的形状，同时羊膜腔变得更大。在原基的头部和躯干部，有四个被称为咽弓（鳃弓）的部位，这些咽弓会形成脸、鼻腔、口、咽、颈部和喉。在胚胎上，可以看到突起的左眼原基、左眼泡和心脏原基。

## M 怀孕后第二个月末的胚胎

带血管的躯干与卵黄囊干一起形成脐带。羊膜腔变得更大，并取代绒毛膜腔。羊膜腔内含来自胚胎尿囊所产生的液体（羊水）。羊水能防止胚胎失水，并对胚胎来自外界的撞击起到缓冲作用，它能保护胚胎直至出生。在之前的着床点上的长茸毛（叶状绒毛膜）变得更加强壮，同时，在另外区域的长茸毛则越来越少（平滑绒毛膜）。由于大脑原基的快速生长，头部占了胚胎顶臀长度的近一半。可以清楚地看到上臂和前臂原基、大腿和小腿原基以及手指和脚趾。

- 1 卵细胞（卵子）
- 2 前核
- 3 男性配子（精细胞，精子）
- 4 卵裂球（分裂球，卵裂细胞）
- 5 胚泡腔（卵裂腔，分裂腔）
- 6 胚胎滋养层
- 7 成胚细胞
- 8 成胚细胞（外胚层）
- 9 成胚细胞（内胚层）
- 10 腔隙
- 11 羊膜腔
- 12 卵黄囊
- 13 间叶细胞
- 14 绒毛膜腔（胚外体腔）
- 15 体蒂
- 16 鳃弓
- 17 眼泡
- 18 原始心脏管
- 19 脐带
- 20 叶状绒毛膜
- 21 平滑绒毛膜



**3B SCIENTIFIC® PRODUCTS**

**3B Scientific GmbH**

Rudorffweg 8 • 21031 Hamburg • Germany  
Tel.: + 49-40-73966-0 • Fax: + 49-40-73966-100  
[www.3bscientific.com](http://www.3bscientific.com) • [3b@3bscientific.com](mailto:3b@3bscientific.com)

© Copyright 2011 for instruction manual and design of product:  
3B Scientific GmbH, Germany